

**IOSUD – UNIVERSITATEA „DUNĂREA DE JOS” DIN GALAȚI**  
**Școala doctorală de Științe Biomedicale**



***Rolul radio-imagisticii în diagnosticarea și evaluarea  
gravității traumatismelor cranio-cerebrale la copil***  
**REZUMATUL TEZEI DE DOCTORAT**

**Doctorand,**  
**Cristina-Mihaela POPESCU**

**Conducător științific,**  
**Prof. dr. NECHITA AUREL**

Seria M Nr. 14  
GALAȚI  
2024



**IOSUD – UNIVERSITATEA „DUNĂREA DE JOS” DIN GALAȚI**

**Școala doctorală de Științe Biomedicale**



***Rolul radio-imagisticii în diagnosticarea și evaluarea  
gravității traumatismelor cranio-cerebrale la copil***  
**REZUMATUL TEZEI DE DOCTORAT**

**Doctorand,  
Cristina-Mihaela POPESCU**

**Președinte comisie**

Prof. univ. dr. habil TUTUNARU Dana

**Conducător științific**

Prof. univ. dr. NECHITA Aurel

**Referenți științifici**

Prof. univ. dr. HABA Danisia

Conf. univ. dr. BRATU Ana-Magdalena

Prof. univ. dr. SÂRBU Nicolae

Seria M Nr. 14

GALAȚI

2024



# CUPRINS

**Lista lucrărilor publicate / iii**

**Lista abrevierilor și a simbolurilor / iv**

**Lista tabelor / vi**

**Lista figurilor / ix**

**INTRODUCERE / xii**

**PARTEA I. STADIUL ACTUAL AL CUNOAȘTERII / 1**

**CAPITOLUL 1. TRAUMATISMELE CRANIO-CEREBRALE LA COPII / 3**

1.1. Definiție și mențiuni / 3

1.2. Clasificări ale traumatismelor cranio-cerebrale la copii / 5

1.3. Epidemiologia traumatismelor cranio-cerebrale la copii / 10

1.4. Leziuni post-traumatice cranio-cerebrale / 13

1.4.1. Forțele ce produc leziuni post-traumatice cranio-cerebrale / 14

1.4.2. Clasificări ale leziunilor acute post-traumatice cranio-cerebrale / 14

1.4.2.1. Leziunile post-traumatice primare acute intraaxiale / 14

1.4.2.1.1. *Contuziile corticale* / 14

1.4.2.1.2. *Leziunile axonale traumatice* / 15

1.4.2.1.3. *Hematoamele intraparenchimotoase* / 15

1.4.2.1.4. *Leziunile vasculare post-traumatice* / 16

1.4.2.2. Leziunile post-traumatice primare acute extraaxiale / 17

1.4.2.2.1. *Leziunile scalpului* / 17

1.4.2.2.2. *Fracturile craniene* / 17

1.4.2.2.3. *Hemoragia extradurală* / 18

1.4.2.2.4. *Hemoragia subdurală* / 19

1.4.2.2.5. *Hemoragia subarahnoidiană post-traumatică* / 20

1.4.2.2.6. *Hemoragia intraventriculară* / 20

1.4.2.3. Leziunile post-traumatice secundare acute / 20

1.4.2.3.1. *Edemul cerebral* / 20

1.4.2.3.2. *Herniile cerebrale sau cerebeloase* / 21

1.4.2.3.3. *Ischemia post-traumatică* / 21

**CAPITOLUL 2. INVESTIGAREA RADIO-IMAGISTICĂ A TRAUMATISMELOR CRANIO-CEREBRALE LA COPII / 23**

2.1. Istoricul radiologiei și al neuroimagisticii / 23

2.1.1. Începuturile investigațiilor radio-imagistice / 23

2.1.2. Istoricul neuroimagisticii /	25
2.2. Tipuri de investigații radio-imagistice în traumă /	27
2.2.1. Investigații bazate pe ultrasunete – ecografia transfontanelară /	28
2.2.2. Investigații bazate pe raza x – radiografia craniană și tomografia /	30
2.2.2.1. Radigrafia craniană /	30
2.2.2.2. Tomografia computerizată /	30
2.2.3. Investigații bazate pe câmp magnetic – imagistica prin rezonanță magnetică /	32
2.3. Aspectul radio-imagistic al leziunilor post-traumatice cranio-cerebrale /	35
2.3.1. Aspectul ecografic al leziunilor post-traumatice cranio-cerebrale /	36
2.3.2. Aspectul radiografic al post-traumatice cranio-cerebrale /	36
2.3.3. Aspectul computer tomografic al leziunilor post-traumatice cranio-cerebrale /	37
2.3.3.1. Leziunile scalpului /	38
2.3.3.2. Fracturile craniene /	38
2.3.3.3. Hematomul extradural /	39
2.3.3.4. Hematomul subdural /	40
2.3.3.5. Hemoragia traumatică subarahnoidiană /	40
2.3.3.6. Hemoragia intraventriculară /	41
2.3.3.7. Contuziile corticale /	41
2.3.3.8. Leziunile axonale difuze /	41
2.3.3.9. Hemoragia interparenchimatoasă /	41
2.3.4. Aspectul în rezonanța magnetică al leziunilor post-traumatice cranio-cerebrale /	42
2.3.4.1. Contuziile corticale hemoragice /	43
2.3.4.2. Leziunile axonale traumatice /	44
2.3.4.3. Leziuni vasculare /	45

## **PARTEA A II-A. CONTRIBUȚII PERSONALE / 46**

### **CAPITOLUL 3. IPOTEZĂ DE LUCRU ȘI OBIECTIVE / 48**

### **CAPITOLUL 4. METODOLOGIA CERCETĂRII. MATERIALE /50**

4.1. Metodologia generală a cercetării /	50
4.2. Materiale /	51
4.3. Metode statistice folosite în analiza variabilelor grupului /	52
4.4. Lotul de pacienți /	52

### **CAPITOLUL 5. STUDIUL EXAMINĂRILOR RADIOGRAFICE / 59**

5.1. Distribuția investigațiilor radiografice în lotul de pacienți /	60
--	----

5.2. Interpretarea rezultatelor / 68

## **CAPITOLUL 6. STUDIUL EXAMINĂRILOR CT / 69**

6.1. Distribuția investigațiilor CT în lotul de pacienți / 69

6.2. Analiza comparativă a variabilelor pacienților care au beneficiat de investigații CT / 90

6.3. Analiza corelațională a variabilelor pacienților care au beneficiat de investigații CT / 103

6.4. Interpretarea rezultatelor / 106

## **CAPITOLUL 7. STUDIUL EXAMINĂRILOR IRM / 113**

7.1. Distribuția investigațiilor IRM în lotul de pacienți / 113

7.2. Analiza comparativă a variabilelor pacienților care au beneficiat de investigații IRM / 126

7.3. Analiza corelațională a variabilelor pacienților care au beneficiat de investigații IRM / 137

7.4. Interpretarea rezultatelor / 138

## **CAPITOLUL 8. STUDIUL CONCORDANȚEI ÎNTRE LEZIUNILE DESCRISE A EXAMINĂRILE CT ȘI LEZIUNILE DESCRISE LA EXAMINĂRILE IRM / 144**

8.1. Distribuția investigațiilor CT – IRM în lotul de pacienți / 144

8.2. Analiza comparativă între leziunile CT și IRM. Studiul concordanței și discordanței între variabilele descrise la pacienții care au făcut examinare CT și IRM / 152

8.3. Interpretarea rezultatelor / 159

## **CONCLUZII FINALE, ORIGINALITATEA TEZEI DOCTORALE ȘI PERSPECTIVE DE CERCETARE / 162**

## **BIBLIOGRAFIE / 166**

## **ANEXE**





## LISTA ABREVIERILOR ȘI A SIMBOLURILOR

(angio) MR = angio magnetic resonance  
(functional) MR = functional magnetic resonance  
2 D = în două planuri  
3 D = tridimensional  
ADC = apparent diffusion coefficient  
B = leziuni hemoragice intracraniene  
BLEED = leziuni hemoragice intracraniene  
CH = contuzie hemoragică  
CT = computer tomograf  
DAI = Diffuse Axonal Injuries  
DTI = Diffusion Tensor Imaging  
DWI = diffusion-weighted imaging  
EDH = hemoragie extradurală  
FDA = Food and Drug Administration  
FLAIR = Fluid-attenuated inversion recovery  
GCS = Glasgow Coma Scale  
GRE = Gradient Echo  
H/NH/DAI = leziuni hemoragice intracraniene/fără leziuni hemoragice intracraniene/leziuni axonale difuze  
HNH = leziuni hemoragice/leziuni non-hemoragice intracraniene  
Hz = hertzi  
INTRACRANIAL BLEED=cu leziuni hemoragice intracraniene  
IRM = Imagistică Prin Rezonanță Magnetică  
MHz = mega hertzi  
MR spectroscopy = Magnetic Resonance spectroscopy  
MRI = Magnetic Resonance Imaging  
NB = fără leziuni hemoragice intracraniene  
NO INTRACRANIAL BLEED = fără leziuni hemoragice intracraniene  
NON BLEED = leziuni non-hemoragice intracraniene  
SAH = hemoragie subarahnoidiană  
SDH = hemoragie subdurală

SWI = Susceptibility-Weighted Imaging

T = trauma

T1 = secvență în ponderație T1

T2\* = secvență în ponderație T2 star

T2 = secvență în ponderație T2

T2-FLAIR = SECVENȚĂ ÎN PONDERAȚIE T2 FLAIR

T2SE = secvență în ponderație T2 spin-echo

TCC = traumatism cranio-cerebral

UH = unități Hounsfield

VRT = volume-rendering technique

$<$  = mai mic decât

$\geq$  = mai mare sau egal cu

## INTRODUCERE

Radio-imagistica este una dintre specialitățile medicale care a cunoscut o dezvoltare deosebită în ultima jumătate de secol. Cercetările din domeniul acesta sunt tot mai numeroase și mai amănunțite, iar rezultatele la care s-a ajuns fac obiectul posterelor, al comunicărilor susținute în cadrul diverselor manifestări științifice naționale sau internaționale, precum și al articolelor științifice de înaltă ținută. La acest progres a contribuit atât interesul comunității medicale, cât și perfecționarea aparatelor tradiționale de investigare și, mai ales, dezvoltarea tehnologiilor de examinare a corpului uman și softurilor.

Asemenea oricărui profesionist din lumea contemporană care trebuie să rezolve numeroase și complexe provocări, și specialistul din domeniul radio-imagisticii trebuie să realizeze cu doar resursele proprii o evaluare completă a cazului pe care îl are în fața sa.

Dincolo de riscuri, radio-imagistica reprezintă calea cea mai scurtă, eficientă și, de cele mai multe ori, unica spre un diagnostic exact. Provocările activității desfășurate într-un spital de copii mi-au stârnit interesul pentru aprofundarea domeniului radio-imagisticii, pentru o mai bună cunoaștere a realizărilor prezentate în literatură și, mai presus de toate, pentru propria mea perfecționare susținută. Încă de la începutul activității mele la Spitalul Clinic de Urgență pentru Copii "Sf. Ioan" am observat că ponderea cea mai mare a investigațiilor era legată de traumă în general, iar examinările CT în special de traumatismele cranio-cerebrale. Toate aceste resorturi m-au determinat aleg acest subiect de studiu, după consultarea cu Domnul Profesor Aurel Nechita, să urmez cursurile școlii doctorale și să elaborez aceasta teză.

Implicarea în acest proiect doctoral a avut în centrul atenției, în egală măsură, toate cele trei specializări ale radio-imagisticii cu concretizare în Spitalul Clinic de Urgență pentru Copii "Sf. Ioan" din Galați, respectiv radiografia, computer tomografia și imagistica prin rezonanță magnetică.

În cele trei studii desfășurate pe parcursul cercetării doctorale, am urmărit o cazuistică bogată, am analizat investigațiile efectuate și rezultatele acestora, precum și interpretări descriptive și/ sau comparative, decelând aspectele cazurilor comune, fără a omite cazurile care apar mai rar atât în practica de zi cu zi, cât și în literatura de specialitate. Pe de altă parte, am avut permanent în atenție explorarea literaturii cu scopul de a vedea cu exactitate unde se situează practica noastră medicală în raport cu cea din alte țări, care este abordul pluridisciplinar în diverse cazuri și desigur, care sunt practicile internaționale mai apropiate de cele ale noastre.

Astfel, în cazul primei cercetări, *Studiul examinărilor radiografice*, am putut constata următorul paradox: cu toate că această metodă deține cel mai mare număr de investigații pe durata intervalului în care am desfășurat cercetarea, se confruntă cu pierderea constantă de teren în fața investigațiilor de computer-tomografie. Am observat, de asemenea, că doar traumatismele medii sunt investigate radiologic, confirmând sau nu existența fracurilor de boltă craniană.

Cea de-a doua cercetare, *Studiului examinărilor CT*, constituie componenta cea mai solidă a întregii teze. Acest fapt se explică printr-o serie de însușiri cum ar fi, de exemplu, utilitatea investigației, pe care mă limitez la a o descrie drept "standardul de aur" al investigării traumatismelor cranio-cerebrale. Pacienții care au beneficiat de această investigație sunt în mare parte băieți. Pe lângă rezultatele care menționau că nu sunt modificări post-traumatice, am întâlnit 40 de leziuni unice sau asociate, denotând leziuni mai mult sau mai puțin severe. Am grupat leziunile sau asocierile de același fel, obținând categorii cu mai multe cazuri sau cu câte un caz. Calculele statistice au permis să stabilesc relațiile dintre leziunile descrise CT și scorurile GCS sau gradul de severitate al traumei și puterea acestor asocieri.

*Studiul examinărilor IRM* a oferit în mare parte din cazuri, atât oportunitatea de a confirma sau completa studiile CT. La fel ca și în cazul celorlalte tipuri de investigații, pacienții de gen masculin au fost mai numeroși. Multe investigații IRM au constatat absența leziunilor post-traumatice intracraniene. Analiza statistică a conferit cadrul propice pentru formularea unor concluzii, dar și de a trasa noi direcții de cercetare ulterioare.

În final, *studiul concordanței-discordanței între leziunile descrise la examinările CT și leziunile descrise la examinările IRM* a permis realizarea unei paralele între cele două metode și înțelegerea oportunității alegerii uneia sau alteia. Calculele statistice au reprezentat astfel, oportunitatea ca acest lot să confirme datele obținute în cazul altor studii publicate.

## **STADIUL ACTUAL AL CUNOAȘTERII**

### **CAPITOLUL 1. TRAUMATISMELE CRANIO-CEREBRALE LA COPIL**

Studiul traumelor a devenit un punct important de interes în lumea științifică medicală ca urmare a creșterii incidenței acestora la nivel mondial. Importanța teoretică a subiectului a devenit atât de profundă încât s-au avansat diverse teorii ale traumei (Bloom, 2018; Black și Flynn, 2022, 133-140). În terminologia medicală, trauma (T) reprezintă orice injurie adusă

țesuturilor vii care se produce mai mult sau mai puțin brusc, accidental sau intenționat (Dumovich, 2022).

Centrul de interes al studiului nostru îl constituie un anumit tip de traumă, mai exact cea de natură fizică, respectiv, traumatismul cranio-cerebral. Pornind de la definițiile de mai sus și limitând sensul termenilor, vom avansa propria noastră definiție de lucru, descriind conceptul de *traumatism cranio-cerebral* (TCC) drept o injurie bruscă, accidentală sau intenționată, ce afectează extremitatea cranio-cefalică.

Indiferent de tipul TCC (așa cum va fi clasificat în sub-capitolul următor), forțele care pot produce leziuni cranio-cerebrale post-traumatice sunt împărțite în două mari categorii: (a) forțe de impact și (b) forțe impulsive (Keating, 2020). Cele de impact se dezvoltă în cazul în care forța acționează direct asupra capului, fie că extremitatea cefalică e lovită de un obiect în mișcare fie că se lovește de un obiect staționar (Popescu, 2024a). Forțele impulsive apar în situația în care corpul e lovit și i se imprimă o mișcare într-o direcție, iar capul se va mișca în direcția opusă corpului (Popescu, 2024a). Aceste forțe generate în urma impactului vor afecta în mod diferit structurile craniene și intracraniene.

Indiferent de vârsta pacientului, TCC pot fi clasificate după următoarele criterii:

- tipul agentului traumatic care le produce
- mecanismul de producere
- localizarea leziunilor post-traumatice
- tipurile de leziuni post-traumatice
- etio-patogenia leziunilor apărute
- dispersia leziunilor post-traumatice

Conform primului criteriu, respectiv, punctul de vedere al tipului de agent traumatic, TCC sunt accidentale și non-accidentale (Peace *et al.* 2023).

Din punctul de vedere al ***mecanismului de producere***, TCC sunt (a) penetrante (fie că sunt reprezentate de plăgi cutanate sau traiecte de fractură) sau (b) nepenetrante (Hawryluk și Manley 2015).

Un alt tip de clasificare poate fi realizată dacă ne referim strict la localizarea leziunilor post-traumatice (Quach *et al.*, 2019; Barr, Gean și Le, 2012). TCC vor fi, în această situație, producătoare de leziuni:

- ***intraaxiale***: contuzii corticale, hematoame intracerebrale, leziuni vasculare, leziuni axonale difuze

- **extraaxiale:** hemoragii extradurale, intraventriculare, subarahnoidiene și subdurale

Din perspectiva etiopatogenică, TCC pot fi cu leziuni (Osborn, 2016; Appelboom *et al.*, 2011; Hawryluk și Manley, 2015; Capizzi, Woo și Verduzco-Gutierrez, 2020):

- **primare:** fracturi, hematoame extraaxiale, leziuni axonale difuze, leziuni vasculare. Acestea apar la momentul producerii evenimentului traumatic
- **secundare:** edem cerebral, hernieri, leziuni vasculare ale vaselor mari (artere meningeene medii, artere carotide interne, artere vertebrale). Acestea sunt consecința directă a primei categorii

Ca dispersie la nivel cranio-cerebral, leziunile post-traumatice pot fi (Capizzi, Woo și Verduzco-Gutierrez, 2020):

- **leziuni focale:** hematom extradural, hematom subdural, hemoragie subarahnoidiana, hemoragie intraventriculara, hematom intraparenchimos
- **leziuni difuze:** leziuni axonale traumatice

Din punctul de vedere al **severității traumei**, TCC sunt clasificate în clase de gravitate în funcție de scorul obținut în urma aplicării etalonului de măsurare Glasgow Coma Scale.

Din punctul de vedere al **gravității** leziunilor cranio-cerebrale, acestea vor fi:

- **leziuni medii**, caz în care GCS are o valoare cuprinsă între 13-15 puncte
- **leziuni moderate**, caz în care GCS variază de la 9 la 12 puncte
- **leziuni severe**, caz în care GCS are între 3-8 puncte

În funcție de momentul în care acestea apar, leziunile post-traumatice sunt (a) primare sau (b) secundare. Leziunile post-traumatice primare apar imediat, ca efect direct al traumei și sunt deja prezente în momentul evaluării pacientului de către medicul din camera de gardă. Leziunile secundare sunt rezultatul celor primare; ele pot fi acute sau subacute (ca, de exemplu, edemul cerebral, ischemia și hernierea encefalului) și/sau cronice (ca, de exemplu, hidrocefalia, chistul leptomeningeal, fistula LCR sau encefalomalacia).

Din punctul de vedere al localizării leziunilor post-traumatice, acestea pot fi (a) intra- sau (b) extraaxiale. Leziunile post-traumatice intraaxiale sunt localizate la nivelul parenchimului cerebral sau cerebelos. Din această categorie fac parte: contuziile corticale, leziunile axonale traumatice, hematoamele intraparenchimotoase și leziunile vasculare (disecții carotidiene, tromboze sau lacerări ale sinusurilor venoase). Leziunile post-

traumatice extraaxiale sunt localizate în afara parenchimului cerebral sau cerebelos. În acest tip de leziuni sunt incluse: hemoragiile extradurală, subdurală, subarahnoidian post-traumatică, intraventriculară, precum și fracturile craniene.

## **CAPITOLUL 2. INVESTIGAREA RADIO-IMAGISTICĂ A TRAUMATISMELOR CRANIO-CEREBRALE LA COPIL**

Drake, Vogl și Mitchell, autorii celei de-a III-a ediții a volumului *Gray's Anatomy for Students* (2015), deschid primul capitol, *The Body*, răspunzând întrebării "Ce este anatomia?" pentru ca apoi să facă o scurtă prezentare a domeniului imagisticii (Drake, Vogl și Mitchell, 2015, pp. 5-11). Este, probabil, o urmare firească a viziunii conform căreia "radiologia joacă un rol important în variate specialități medicale" (Holmes și Misra, 2004, p. vii) sau, poate, a faptului că "astăzi, radiologia este o specialitate vitală fără de care nu ar putea funcționa nicio altă specialitate medicală" (Al-Tubaikh și Reiser, 2009, p. vii).

În contextul traumei cranio-cerebrale, diverse structuri pot fi lezate de agentul traumatic. În funcție de investigația aleasă, ne putem afla în situația în care avem nevoie de examinări suplimentare sau nu. De exemplu, dacă vom alege radiografia craniană, vom putea vizualiza traiecte de fractură la nivelul boltei craniene sau opacifierea sinusurilor paranasale anterioare sau a mastoidelor, un indiciu important în contextul traumei, dar incomplet din punctul de vedere al explorării parenchimului cerebral sau cerebelos, precum și al spațiilor pericerebrale. Dacă vom alege examinarea prin rezonanță magnetică, vom vizualiza în cele mai mici detalii și microhemoragiile, dar nu vom putea evalua fracturile craniene.

Aspectul radio-imagistic al leziunilor post-traumatice este dat nu numai de localizarea acestora, ci și de vârsta lor. Toate leziunile post-traumatice se produc într-un corp ce este supus diferitelor procese fiziopatologice ce urmează traumei, fie că este vorba de apariția edemului înconjurător (dacă ne referim la contuzii corticale), fie de transformări ale grupărilor hem din focarele de hemoragie sau mică rezorbție osoasă la periferia focarului de fractură.

Pentru a putea diagnostica leziunile post-traumatice cranio-cerebrale, trebuie să cunoaștem aspectul radio-imagistic al acestora în funcție de tipul de investigație ales. Aspectul radio-imagistic al leziunilor trebuie să țină cont de vârsta traumatismului sau, altfel spus, investigațiile radio-imagistice pot nu doar să facă bilanțul leziunilor traumatice, ci și să stabilească vârsta sângerării.

Radiografia convențională are un rol limitat în investigarea leziunilor post-traumatice

cranio-cerebrale, singurele modificări ce pot fi obiectivate fiind fracturile boltei craniene. Deși există incidente speciale care permit evaluarea bazei de craniu, a stâncii temporale, a mastoidei, sau a sinusurilor paranazale anterioare, acestea sunt de domeniul istoriei. Trebuie să luăm în considerare că pacienții pe care îi investigăm sunt mici, speriați, necooperanți, au dureri, iar poziționarea acestora și menținerea acestor poziții este practic imposibilă. Din experiența acumulată de-a lungul timpului știu că la vârste mici este o adevărată provocare să efectuezi o expunere corectă a incidenței de față sau profil. Pe lângă toate aceste detalii, limitarea crucială a radiografiei este imposibilitatea de a evalua parenchimul cerebral sau cerebelos și a spațiilor extraaxiale (de Campo și Patty, 1980).

Computer tomografia rămâne standardul de aur în investigarea traumatismelor cranio-cerebrale (Mutch, Talbott și Gean, 2016; Sarioglu *et al.*, 2018; du Plessis, Gounden și Lewis, 2022). Această metodă permite vizualizarea comprehensivă a structurilor de la nivel cerebral. În traumă, computer tomografia se realizează nativ.

Leziunile post-traumatice cranio-cerebrale vizualizabile cu ajutorul computer tomografiei native aparțin tuturor compartimentelor. Marea lor majoritate este reprezentată de leziuni hemoragice.

În faza hiperacută, înainte ca sângele să se fi coagulat, densitatea hematomului este sub 60 unități Hounsfield (UH), izodensă cu substanța cenușie (Hillal *et al.*, 2022); valoarea densității depinde și de hematocritul pacientului (Prokop, 2003).

În faza acută a sângerării, când cheagul este deja constituit, densitatea crește, atingând valori cuprinse între 60-90 UH (Rao *et al.*, 2016). Acesta este momentul în care majoritatea pacienților ajung să fie investigați computer tomografic, sângele fiind suficient de hiperdens încât să fie deosebit de celelalte structuri adiacente. În cazul în care colecția nu este suficient de mare încât să fie ușor vizualizabilă cu fereastra de parenchim, modificarea ferestrei poate ajuta ochiul radiologului să discearnă lama fină de hemoragie.

În faza subacută, care urmează la câteva zile momentul traumei, cheagul devine mai puțin dens și densitatea se apropie iar de cea a cortexului (Rao *et al.*, 2016). Acesta este momentul când hematomul devine izodens cu parenchimul cerebral sau cerebelos, putând fi ușor ratat.

În stadiu cronic, colecțiile hemoragice și lichidul cefalo-rahidian au densități asemănătoare.

Leziunile scalpului ce pot fi evidențiate cu ajutorul computer tomografiei sunt următoarele: lacerările tegumentului, hematoamele subgaleale, cefalhematoamele și corpii străini radioopaci.



Leziunile osoase sunt puse în evidență pe ferestrele de os ale achizițiilor native CT cranio-cerebral. Pentru fracturile de boltă craniană, un aport important îl au reconstrucțiile în plan sagital și coronal, precum și imaginile VRT (Chawla *et al.*, 2015). În practica curentă, în cazul în care există leziuni ce ridică suspiciuni în privința existenței fracturilor de bază de craniu, sunt necesare reconstrucții fine (sub 1 mm) pentru descrierea certă a acestora (Chawla *et al.*, 2015).

Hematoamele extradurale sunt cel mai frecvent localizate supratentorial (Evangelakos *et al.*, 2022; Bisen *et al.*, 2023). Acestea apar sub forma unor colecții hiperdense, bine delimitate, fuziforme sau biconvexe. În fază acută, aspectul lor este hiperdens. Dacă însă la momentul scanării există hemoragie activă în focar, hematumul deja constituit va avea densitate crescută, iar zonele de sânge proaspăt vor avea aspect hipodens. Melanjul de densități din interiorul colecției hemoragice conferă aspect neomogen ariilor de sângerare activă și sunt cunoscute drept "semnul vârtejului" ("whirl sign"), "semnul amestecului" ("blend sign") și "semnul punctului negru" ("black dot sign") (Kopacz *et al.*, 2021). Reperarea acestor semne atrage atenția asupra faptului că acea colecție este în plină expansiune volumetrică și atrage după sine riscul de a produce efect de masă asupra parenchimului subjacent, cu tot cortegiul de complicații posibile.

Hematoamele subdurale sunt colecții semilunare, grosimea lor este mai mică decât a celor extradurale, iar creșterea lor dimensională poate duce la efect de masă. Din nefericire, colecțiile hemoragice subdurale pot crește în volum în timp scurt, ceea ce explică riscul serios de efect de masă și riscul de herniere asociat (Vitali *et al.*, 2023; Winkler *et al.*, 2023). La fel ca și în cazul colecțiilor extradurale, aspectul poate fi hiperdens în fază acută, cu structură omogenă sau neomogenă dacă sângerarea activă este prezentă în timpul obținerii imaginilor. Așa cum am menționat și în cazul colecțiilor extradurale, colecțiile subdurale pot avea localizare subtentorială, la fel asociată cu prognostic mai prost decât cea supratentorială (Vega și Valadka, 2017).

Hemoragia subarahnoidiană poate fi evidentă la nivelul cisternelor bazale, ventriculilor sau pe suprafața girațiilor corticale. La nivelul girațiilor, ea va fi evidentă în faza acută, volumul fiind redus. În faza subacută, când hematumul începe să scadă ca densitate, hemoragia de pe convexitățile emisferelor nu mai poate fi obiectivată cu ajutorul computer tomografiei.

Hemoragia intraventriculară pare ca nivel lichid-lichid în interiorul sistemului ventricular, cheagul cu densitate crescută fiind dispus decliv, posterior față de restul lichidului de densitate normală din sistemul ventricular dispus anterior.

Contuziile corticale sunt zone de hemoragie de la suprafața emisferelor cerebrale, cu densitate crescută pe examinările native (la fel ca orice hematom organizat), înconjurate de arie de edem ce apare hipodens spontan. Odată cu trecerea orelor, aceste zone au tendința să crească dimensional și ca număr. Explicația acestui fapt constă în aceea că zonele de peteșii hemoragice de la suprafața cortexului devin suficient de întinse și de hiperdense astfel încât să poată fi obiectivate la examinarea CT.

Laziunile axonale difuze sunt zone de sfâșiere ale substanței albe care, dacă sunt fie suficient de voluminoase (aproximativ un centimetru) și dacă prezintă zone hemoragice, vor putea fi vizibile pe investigația CT.

Hemoragiile intraparenchimotoase sunt colecții bine delimitate, în plin parenchim cerebral, rezultate în urma ruperii vaselor de sânge (fie artere sau vene). Cel mai adesea apar în zonele fronto-temporale și mai rar în regiunile ganglionilor bazali (Khandelwal, 2010).

În cursul evaluării traumatismelor cranio-cerebrale acute, o serie de leziuni nu sunt decelabile computer tomografic. În cazul decelării leziunilor hemoragice extraaxiale ce necesită drenaj chirurgical imediat, rezonanța magnetică nu este pasul următor necesar. În cazul în care însă statusul clinic este în contradicție cu paucitatea leziunilor descrise CT, rezonanța magnetică preia controlul (Gentry, Godersky și Thompson, 1988; Gentry, Thompson și Godersky, 1989; Gentry, 1994).

Sunt leziunile post-traumatice în cazul cărora IRM este cel mai util. Atunci când sunt diseminate, sunt cunoscute sub denumirea de leziuni axonale difuze (Krieg *et al.*, 2023). Aceste leziuni pot fi hemoragice sau nu, semnalul lor în diverse secvențe depinzând de componența acestor leziuni. Cele care sunt non-hemoragice vor apărea în hipersemnal în secvențele de ponderație T2, T2SE, FLAIR și DWI și în hiposemnal în secvențele de ponderație T1.

# CONTRIBUȚIA PERSONALĂ

## CAPITOLUL 3. IPOTEZĂ DE LUCRU ȘI OBIECTIVE

De decenii, studiul traumatismelor cranio-cerebrale a reprezentat un subiect de interes atât în literatura de specialitate, cât și în practica medicală. Fie că vorbim despre populație adultă, fie că ne concentrăm atenția pe populația pediatrică, TCC sunt îndelung, intens și amănunțit cercetate. Perspectiva diferă în sensul că acestea pot fi analizate din punct de vedere epidemiologic, al medicului urgentist, neurochirurg, anestezist, neurolog, radio-imagist, de recuperare sau legist. Studiile nu au în vedere doar cercetarea epidemiologică, preventivă sau curativă, ci și optimizarea investigațiilor. Indiferent de care parte a baricadei se situează, toate studiile recunosc faptul că TCC la copii rămân cauza numărului unu de prezentare la camera de gardă a spitalelor de pediatrie la nivel mondial și că acestea reprezintă o cauză importantă de mortalitate și morbiditate la această grupă de vârstă.

Ca radiolog ce își desfășoară activitatea la un spital de pediatrie, am constatat că mare parte din investigațiile solicitate de la camera de gardă sunt legate de traumatisme localizate în diverse regiuni ale corpului. De departe însă, procentul cel mai mare e reprezentat de traumatismele cranio-cerebrale. De asemenea, cele mai dramatice cazuri întâlnite de-a lungul anilor, cu risc vital asociat, au fost TCC, fie ca traumatisme unice, fie în cadrul politraumatismelor.

Frecvența crescută a traumatismelor cranio-cerebrale este observată și în Spitalul Clinic de Urgență Pentru Copii "Sf. Ioan" din Galați, îmbrăcând o paletă heterogenă a epidemiologiei acestora. De asemenea, incidența crescută a acestei cauze de prezentare la Camera de Gardă a spitalului nostru este rezultat și al faptului că suntem singura unitate de monospecialitate pe o rază de aproximativ 300 km, deservind pe lângă județul Galați, județele Brăila, Vaslui, Vrancea și Tulcea.

Ca urmare, alegerea acestei teme a fost o consecință firească a stării de fapt din teren.

După cum am menționat, investigarea TCC la copil este un subiect îndelung cercetat de grupuri de specialiști la nivel mondial care au studiat loturi de diferite mărimi sau structuri. Scopul acestora a fost elaborarea unor ghiduri clinice și protocoale care să direcționeze copilul spre metoda de investigare radioimagică completă, cu cât mai puține riscuri și care să ofere în scurt timp informațiile necesare ghidării conduitei terapeutice.

Aceste protocoale elaborate oferă, cel puțin la nivel teoretic, etapele de evaluare clinică pentru a decela metoda optimă de investigare a fiecărui caz în parte. Există însă, chiar și la

nivelul acestor protocoale, o mențiune care poate înclina balanța spre investigare sau nu. Mențiunea aceasta este reprezentată de experiența clinicianului și de preferința părintelui.

Scopul final al investigațiilor radio-imagistice este să ofere informații complete despre toate structurile anatomiche de la nivelul capului, în timp cât mai scurt, pentru a ghida pacientul pe drumul optim. Acesta poate să însemne fie externare, fie internare pentru supraveghere sau pentru intervenție chirurgicală. Reiese că rolul imagistului este crucial, rezultatul elaborat de acesta fiind macazul ce duce pacientul într-una din direcțiile menționate.

Astfel, în ceea ce privește investigațiile radio-imagistice în TCC se descriu două componente majore: alegerea tipului de investigație potrivit fiecărui caz în parte și evaluarea leziunilor descoperite din punctul de vedere al conduitei ce va trebui abordată.

Am căutat, prin acest studiu, să analizez investigațiile imagistice efectuate la copiii ce au suferit TCC și au fost pacienții Spitalului Clinic de Urgență Pentru Copii "Sf. Ioan" din Galați. Am urmărit corelarea leziunilor descoperite la investigațiile CT și/sau IRM cu statusul neurologic al pacienților (evaluate cu ajutorul GCS).

Scopul principal al acestui studiu este formularea unui algoritm de investigare a TCC la copii aplicabil în unitatea unde am desfășurat cercetarea pe baza analizei lotului prezent. În subsidiar, am comparat datele acestui studiu cu cele raportate în literatura de specialitate pentru a plasa rezultatele obținute pe harta rezultatelor mondiale. În al treilea rând, am urmărit identificarea în cadrul lotului a elementelor de unicitate a TCC, fie că se referă la mecanismele de producere, fie la leziunile descoperite. Studiul poate reprezenta, de asemenea, un punct de plecare pentru elaborarea de strategii preventive ale TCC la copii care ar putea fi implementate măcar la nivel local.

Obiectivele studiului au fost:

- stabilirea incidenței TCC în funcție de vârstă, gen și scorurile GCS
- evaluarea tipurilor de leziuni descoperite în urma investigațiilor radiografice
- evaluarea tipurilor de leziuni descoperite în urma investigațiilor CT
- evaluarea tipurilor de leziuni descoperite în urma investigațiilor IRM
- corelarea rezultatelor investigațiilor CT cu cele IRM

#### **CAPITOLUL 4. METODOLOGIA CERCETĂRII. MATERIALE**

Cercetarea care stă la baza acestei teze urmărește o serie de etape logic înșiruite, care au fost astfel concepute încât să permită atingerea tuturor scopurilor studiului.

Primul pas a constat în explorarea temeinică a literaturii de specialitate, acesta fiind punctul de plecare spre obținerea unui fundament pe care să fie clădit acest studiu.

Pasul următor al metodologiei a fost definirea lotului-țintă. Pentru aceasta, am elaborat criteriile de includere și excludere după cum sunt prezentate în cele ce urmează.

Criteriile de includere au fost reprezentate de:

- diagnostic de trimitere-traumatism cranio-cerebral (unic sau în cadrul politraumatismelor cu interesare a regiunii craniene)
- primă investigație a pacientului la acea prezentare sau internare
- pacienți care au prezentat leziuni cranio-cerebrale de tip abuz.

Criteriile de excludere au fost:

- investigație de tip follow-up (monitorizare imagistică a pacientului pentru traumă deja investigată);
- diagnostic de trimitere ce nu este traumatism cranio-cerebral.

Colectarea datelor a fost realizată parcurgând datele pacienților din:

- sistemul electronic al spitalului (Atlas)
- baza de date electronică ce stochează investigațiile radio-imagistice
- registrele de investigații din Laboratorul Clinic de Radiologie-Imagistică Medicală din cadrul Spitalului Clinic de Urgență pentru Copii "Sf. Ioan" din Galați

Datele obținute pe aceste căi au fost analizate statistic descriptiv, prin teste de asociere și de corelație, urmate de interpretare în contextul lotului nostru și al scopurilor studiului de față. Această ultimă etapă mi-a permis formularea de concluzii pertinente bazate pe datele lotului nostru ce pot fi de ajutor colegilor clinicieni. În același timp, finele studiului urmărește recunoașterea limitelor și posibilele direcții ulterioare de cercetare.

Planul de cercetare al acestui studiu a fost implementat respectând normele de etică științifică, profesională și universitară în conformitate cu prevederile codurilor de etică și deontologie profesională ale Universității "Dunărea de Jos" din Galați și Spitalului Clinic de Urgență pentru Copii "Sf. Ioan" din Galați. Pe lângă acestea, aparținătorii legali ai pacienților incluși în acest studiu au completat consimțământul informat al pacientului.

Studiul de față este un studiu mixt, prospectiv și retrospectiv, desfășurat în perioada 01.06.2016-31.05.2024, acoperind un interval de opt ani și analizând pacienții investigați în

Laboratorul Clinic de Radiologie-Imagistică Medicală din cadrul Spitalului Clinic de Urgență pentru Copii "Sf. Ioan" din Galați.

Grupul țintă din studiul de față a fost reprezentat de pacienții investigați radio-imagistic în Laboratorul Clinic de Radiologie-Imagistică Medicală din cadrul Spitalului Clinic de Urgență pentru Copii "Sf. Ioan" din Galați pentru traumastisme cranio-cerebrale izolate sau în cadrul politraumatismelor ce au inclus traumă de cap.

Datele obținute în format Excel au fost introduse în programul IBM SPSS 29.0.2.0. Statistica descriptivă a permis analiza lotului și a fiecărui subplot în parte, distribuția diferitelor variabile pentru o caracterizare demografică completă. Testele de asociere au permis evidențierea legăturilor între diferite variabile și, în același timp, au ajutat la formarea unei păreri complete din punct de vedere practic. Tabelele de corelație obținute au stat la baza calcului chi-pătrat, măsură importantă în evaluarea asocierii dintre diverse date. De asemenea, am folosit testele ANOVA unidirecționale pentru compararea mediilor. Analiza corelațională s-a bazat pe testele Spearman, subploturile noastre nefiind omogen distribuite. Acolo unde a fost cazul, am folosit testul Kappa al lui Cohen pentru evaluarea concordanței și testul McNemar pentru evaluarea discordanței.

Studiul a inclus în grupul țintă 4807 pacienți ce au avut ca diagnostic de trimitere "traumatism cranio-cerebral" și pentru care s-au solicitat investigații radio-imagistice. Toți subiecții au îndeplinit criteriile de includere menționate anterior. Repartiția lor pe tipuri de investigații a fost următoarea: 2669 radiografii craniene, 2131 tomografii computerizate și 81 investigații prin rezonanță magnetică. Ca urmare, lotul mare a fost subîmpărțit în subploturi în funcție de investigațiile care au fost efectuate.

Pacienții care au fost incluși în studiu sunt împărțiți în patru categorii:

- cei care au fost investigați radiografic
- cei care au fost investigați CT
- cei care fost investigați IRM
- cei care fost investigați atât CT, cât și IRM.

În intervalul 01.06.2016-31.05.2024 au fost incluși în studiu 4807 pacienți. Dintre aceștia, 3046 au fost băieți (63,37%) și 1761 au fost fete (36,63%). Așa cum este prezentat și în alte studii, procentul de pacienți de gen masculin este mai mare decât cel al pacienților de gen feminin (Macpherson *et al.*, 2014; Arbogast *et al.*, 2016; Zogg *et al.*, 2018).

## CAPITOLUL 5. STUDIUL EXAMINĂRILOR RADIOGRAFICE

În lotul de pacienți, în intervalul 1 iunie 2016-31 mai 2024, unui număr total de 2669 de pacienți li s-au făcut radiografiile craniene în incidență de față și profil. Dintre acestea, 1730 au fost făcute pacienților de sex masculin (64,8%) și 939 au fost făcute pacienților de gen feminin, reprezentând 35,2%.

Numărul de radiografii cranio-cerebrale reprezintă mai mult de jumătate din investigațiile efectuate pentru TCC, în concordanță cu literatura de specialitate (García García *et al.*, 2009). La fel ca la nivelul lotului, și în acest sublot, pacienții cei mai numeroși au fost de gen masculin, în număr de 1730 reprezentând 64,8%, iar pacienții de gen feminin 939 reprezentând 35,2%. Per total, se constată o predominanță masculină, în concordanță cu studiile din literatura de specialitate (Melo *et al.*, 2010; Slade *et al.*, 2024). Singura grupă de vârstă unde acest raport este inversat este la copiii de până într-un an.

Toți pacienții care au făcut radiografiile cranio-cerebrale au avut scorul GCS de 15 și marea lor majoritate nu au avut nicio leziune post-traumatică vizibilă radiografic, situație confirmată și de alți autori (de Campo și Petty, 1980).

Distribuția pe sezoane a traumatismelor în acest lot este cu predominanță în lunile calde. Dacă în emisfera nordică majoritatea TCC sunt între lunile aprilie-octombrie (Saulitis *et al.*, 2024), în emisfera sudică ele sunt mai dese în intervalul noiembrie-mai (Gudeman *et al.*, 2021, Cevik *et al.*, 2024).

Disponerea, în cazul nostru, confirmă studiile menționate.

## CAPITOLUL 6. STUDIUL EXAMINĂRILOR CT

În intervalul 01.06.2016-31.05.2024 au fost realizate 4808 investigații radio-imagistice pentru TCC. Dintre acestea, au fost 2131 examinări CT care reprezintă aproximativ 44% din totalul investigațiilor pentru TCC. Parțial acest procent este explicat prin faptul că examinarea CT reprezintă standardul de aur în investigațiile TCC (Prayer și Rametsteiner, 2001), aceasta înlocuind treptat investigațiile radiografice (Zaitceva, Mamatkulov și Akhadov, 2022). Procentul studiului de față este confirmat de Wazir *et al.* (2022), deși alți autori raportează procente mai mari în loturile lor (García García *et al.*, 2009, Harvell *et al.*, 2018) sau mult mai mici (Lacerda Gallardo și Abreu Pérez, 2003). Un alt factor ce contribuie la numărul mare de investigații CT este experiența medicilor care le recomandă (Meehan și Mannix 2010).

Pe parcursul desfășurării acestui studiu s-a observat tendința creșterii numărului de

investigații de la an la an. Singura sincopă a pantei ascendente dintre 2018-2022 o reprezintă anul 2020, puternic marcat de pandemia SARS-CoV-2 și perioada de lockdown. La fel cum prezentarea la medic în acea perioadă a fost scăzută la nivelul tuturor specialităților (cu excepția laboratoarelor de analize, în special cele unde se lucrau teste de depistare a coronavirusului), la fel a fost și prezentarea copiilor la camera de gardă a Spitalului Clinic de Urgență pentru Copii "Sf. Ioan" din Galați. Nu neg faptul că au existat TCC în rândul populației pediatrice în acel interval, dar reticența părinților de veni cu copiii în mediul spitalicesc și de a-i expune potențial riscului de infectare cu SARS-CoV2 a făcut ca numărul de investigații să fie mai mic în acel an.

De asemenea, la fel cum este descris și în literatura de specialitate, examinările CT au indicații clare în funcție de mecanismul de producere al traumei și starea clinică a pacientului (Expert Panel on Neurological Imaging *et al.*, 2021) Însă, așa cum este menționat în algoritmul PECARN (Kuppermann *et al.*, 2009), cererea va fi făcută și în corelație cu experiența medicului ordonator și preferințele aparținătorului legal al copilului.

Cu alte cuvinte, suntem în situația în care deși starea clinică a pacientului (reflectedă de scorul GCS sau pGCS) nu impune expunerea acestuia la investigații iradiante, clinicienii sau aparținătorii cer investigații CT cranio-cerebrale.

De asemenea, mai trebuie precizat un amănunt legat de distribuția anuală a investigațiilor CT cranio-cerebrale în contextul TCC. Deși pare că numărul de investigații din ultimul an e mai redus, trebuie reținut faptul că baza de date include investigațiile făcute în primele 5 luni ale anului 2024.

Așa cum s-a afirmat și în literatura de specialitate (Shao *et al.*, 2012; Stewart, Gilliland și Fraser, 2014; Yaşar, Kirik și Durmaz, 2020), numărul pacienților cu TCC de gen masculin este mai mare decât cel feminin. Plașa de vârstă cuprinsă în lotul nostru include multe paliere, fiecare cu caracteristicile ei psiho-emoționale. Sunt suficiente explicații pentru care băieții sunt mai des victime ale TCC decât fetele. Cea mai la îndemână este aceea că băieții sunt mai aventuroși, mai teribiliști, practică mai multe sporturi care îi predispun la accidente în comparație cu fetele. De asemenea, de multe ori își propun să demonstreze fie anturajului, fie lor înșiși că sunt "mari", "iscusiți" și "de neîntrecut".

Dacă media de vârstă a lotului de pacienți e de opt ani, nu putem trece însă peste extremele histogramei vârstei care arată un număr destul de mare de sugari. E cel puțin îngrijorător să constatăm că numărul cel mai mare de investigații CT în contextul TCC este făcut copiilor cu vârsta sub un an. Nu numai că acest lucru ridică întrebări serioase vis-à-vis de grija părinților față de propriii copii și de responsabilitatea cu care îi cresc, dar în același



timp este alarmant nivelul de radiații ionizant la care este supus un copil de vârstă atât de mică. Vorbim despre pacienți cu structuri sensibile la iradiere, cu speranță de viață lungă ce trebuie ocrotită cât mai mult. Așa cum a fost demonstrat de Pearce *et al.* (2012), Mathews *et al.* (et al.2013), Miglioretti *et al.* (2013), sau de Li *et al.* (2020), examinările CT craniocerebrale realizate în urma TCC se asociază cu risc crescut de leucemii, limfoame și formațiuni tumorale maligne cerebrale. Atât de cei care îi au în grijă acasă, cât și de cei care sunt în situația de a cere investigații care pot fi cel puțin temporizate dacă nu chiar excluse.

Literatura de specialitate arată însă distribuție asemănătoare cu cea din acest lot. Astfel, o mare parte din TCC afectează segmentul de populație cu vârstă cuprinsă între 0 și 4 ani (Schneier *et al.*, 2006; Majdan *et al.*, 2014; Amaranath *et al.*, 2014; Greene *et al.*, 2014; Harvell *et al.*, 2018, Lorton *et al.*, 2016).

Din totalul de 2131 de investigații CT efectuate în perioada menționată anterior, 1477 de investigații nu au decelat leziuni post-traumatice. Cu alte cuvinte, aproximativ 70% din copiii care au fost supuși examinării CT au obținut doar riscul asociat iradierii. Procentul acesta este susținut de date din studiile anterioare (Fundaró *et al.*, 2012; Bako, Özer și Beydoğan, 2024).

Celelalte leziuni, descrise după efectuarea tomografiei computerizate craniocerebrale, au fost mai mult sau mai puțin grave. Ele au fost fie unice, fie asociate; o parte din ele au impus urmărirea în secția Terapie Intensivă sau chiar evacuare chirurgicală imediată. Ultima situație a fost, de multe ori de-a lungul anilor, echivalentă cu transferul pacientului către altă unitate spitalicească dotată în acest sens.

Când privim distribuția leziunilor post-traumatice pe genul pacienților, constatăm că în rândul băieților au fost prezente un număr mai mare de categorii de leziuni decât în cazul fetelor.

Categoriec, cele mai numeroase leziuni post-traumatice întâlnite la pacienții din acest lot au fost hematoamele epicraniene, urmate, pe locul doi, de hematoamele epicraniene însoțite de fracturi craniene și, pe locul trei, de asocierea hematom epicranian cu fractură craniană și hematom extradural.

Am constatat că o serie de leziuni sau asocieri de leziuni sunt apanajul ambelor genuri, dar cu predominență masculină: 1) hematoamele epicraniene, 2) hematoamele epicraniene cu fractură, 3) hematoamele epicraniene cu fractură și contuzii hemoragice, 4) hematoamele epicraniene cu sutură dehiscentă, 5) hematoamele epicraniene cu fractură și hematom subdural, 6) hemoragia intraventriculară, 7) contuzia hemoragică, 8) hematoamele epicraniene cu leziuni ale scalpului, 9) hematoamele epicraniene cu fractură, hematom

extradural și contuzie hemoragică, 10) hematoamele subdurale. Alte leziuni sau asocieri au predominanță feminină în lotul studiat: 1) hematoame epicraniene cu contuzie hemoragică și 2) hematom epicranian cu fractură și hematom extradural.

Alte leziuni sau asocieri sunt exclusiv întâlnite la băieți: 1) hematom epicranian cu hemoragie subdurală și cu hemoragie subarahnoidiană, 2) hematom epicranian cu fractură înfundare și cu contuzii hemoragice, 3) hematom epicranian cu fractură înfundare și cu hematom extradural, 4) hematom epicranian cu fractură craniană, cu fractură mastoidiană și hematom extradural, 5) hematom epicranian cu fractură craniană și hemoragie subarahnoidiană, 6) hematom epicranian cu fractură craniană, hematom subdural și hemoragie subarahnoidiană, 7) hematom epicranian cu fractură craniană, contuzie hemoragică și hematom intraparenchimos, 8) hematom mezencefalic care a asociat hematom talamic și hemoragie intraventriculară, 9) hemoragie subdurală, hemoragie subarahnoidiană și hemoragie retiniană, 10) hemoragie intraparenchimotoasă ce a asociat hemoragie intraventriculară, 11) hematom epicranian cu contuzie hemoragică și hemoragie intraventriculară, 12) hematom intraparenchimos, 13) hematom epicranian cu contuzie hemoragică și hemoragie subarahnoidiană și 14) hematom epicranian cu fractură craniană, sutură dehiscentă și hematom subdural.

Puține leziuni sunt exclusive pacienților de gen feminin, respectiv: 1) leziune de scalp, 2) hematom epicranian cu fractură, contuzie hemoragică și hemoragie intraventriculară, 3) hematom epicranian cu hematom extradural, contuzie hemoragică și hematom intraparenchimos în trunchi și 4) hematom epicranian cu fractură și leziune scalp.

După cum se constată, paleta de leziuni și asocieri este extrem de variată și mai ales numeroasă. Din aceste motive, la fel cum am menționat la începutul acestui capitol, am grupat leziunile post-traumatice în hemoragice și non-hemoragice.

Motivația primară este dată de legătura dintre tipurile de leziuni și starea clinică a pacientului, mai corect spus, cu starea sa de conștiență. Starea de conștiență este apreciată, așa cum am prezentat în capitolul 1, cu ajutorul scalei Glasgow și apoi cuantificată prin scorul obținut.

Așadar, leziunile post-traumatice sunt legate de starea de conștiență a pacientului. De asemenea, mărimea forțelor care acționează asupra extremității cefalice, precum și mecanismul de producere al traumei sunt responsabile de leziunile post-traumatice ce se produc. Astfel, revenind la ce am afirmat anterior, pacienții care vor fi expuși sau se vor expune unor situații periculoase, în care se dezvoltă forțe importante, sunt cel mai adesea cei de gen masculin.

Este astfel o consecință logică să întâlnim și în acest lot pacienți de gen masculin la care să se descrie leziuni sau asocieri de leziuni ce sunt martore ale unor traumatisme importante. Desigur, acest lucru nu exclude complet fetele din categoriile de traumatisme mai grave, dar ele vor fi reprezentate în număr mai mic.

În lotul de față am avut pacienți cu scorul GCS de 3 și de la 8 la 15. Este foarte interesantă distribuția acestor scoruri în funcție de gen. Astfel, GCS 15 este cel mai des întâlnit scor, băieții fiind mult mai numeroși la această categorie în comparație cu fetele. La scorurile 13 și 14 se menține predominanța masculină, dar diferența între fete și băieți nu mai este la fel de mare. La scorul 12, raportul între fete și băieți este la fel de mult în favoarea băieților ca la scorul 15. La scorul 11, numărul de fete și băieți este egal, iar la scorurile 10 și 9 întâlnim exclusiv băieți. La scorul 8, avem dublu număr de băieți, iar la 3, doar o fată.

Când ne folosim de gradele de severitate a traumei, grupând astfel scorurile în trei mari clase, distribuția acestor grade va fi diferită între cele două genuri, însă asemănătoare cu distribuția scorurilor individuale la nivelul lotului de pacienți.

Se descoperă o predominanță a traumei medii, confirmată de numeroase studii realizate până acum (Kraus *et al.*, 1986; Hawley *et al.*, 2003; Tsai *et al.*, 2004; Agrawal *et al.*, 2008; Crowe *et al.*, 2009; Işık *et al.*, 2011; Koepsell *et al.*, 2011; Fekih Hassen *et al.*, 2012; Kim *et al.*, 2012; Ferreros *et al.*, 2012; Yousefzadeh Chabok *et al.*, 2012; Amaranath *et al.*, 2014). Trauma moderată ocupă locul doi, ca în alte studii (Kraus *et al.*, 1986; Emanuelson și Wendt, 1997; Hawley *et al.*, 2003; Tsai *et al.*, 2004; Agrawal *et al.*, 2008; Crowe *et al.*, 2009; Işık *et al.*, 2011; Kim *et al.*, 2012), iar trauma severă este cea mai rară (Kraus *et al.*, 1986; Hawley *et al.*, 2003; Tsai *et al.*, 2004; Crowe *et al.*, 2009; Işık *et al.*, 2011; Kim *et al.*, 2012).

Sunt însă studii care prezintă alte distribuții ale gradelor de severitate a traumei. Greene *et al.* (2014) precum și Udoh și Adeyemo (2013) menționează în loturile lor cel mai mare procent pentru trauma severă, urmată fiind de cea moderată și cea mai rară trauma medie. Emanuelson și Wendt (1997), Bowman *et al.* (2008) și Amaranath *et al.* (2014) au, după trauma medie, trauma severă pe locul doi ca frecvență, cea moderată reprezentând cel mai mic procent în loturile respective.

La trauma medie, raportul între pacienții de gen masculin și cei de gen feminin este de aproape 3:2; acest tip de traumă reprezintă cea mai mare parte a lotului. Același procent majoritar este prezent și în alte studii (Cassidy *et al.*, 2004; Zorilă *et al.* 2017). La trauma moderată și cea severă se menține predominanța masculină, dar nu într-un raport la fel de mare ca în trauma medie. Predominanța masculină și la aceste grade de traume este

confirmată de studii internaționale (Murphy *et al.*, 2017; Mulder, Helfferich și Kneyber, 2024).

Surprinzător este faptul că distribuția vârstelor pe gen este diferită la fete față de băieți. Cea mai mică medie de vârstă a fetelor este identificată în trauma moderată, iar cea mai mare este regăsită în trauma severă.

Dacă vom clasifica leziunile cranio-cerebrale post traumatice în funcție de riscul pe care îl implică, cele mai grave sunt leziunile hemoragice. Leziunile hemoragice, așa cum au fost descrise în capitolul 2, pot fi localizate sau difuze. Cele localizate sunt din punctul de vedere al locației extra- sau intra-axiale. Hemoragiile extra-axiale pot ridica mari probleme din punctul de vedere al efectului de masă pe care îl exercită asupra structurilor învecinate. Fie că vorbim despre vase sangvine, parenchim cerebral sau ventriculi cerebrali, compresia pe care o produce un proces expansiv poate duce la complicații grave, chiar deces, necesitând de cele mai multe ori evacuare chirurgicală. De asemenea, trebuie mereu avută în vedere potențiala complicație cu efecte nefaste imediate - devierea liniei mediene și angajarea parenchimului cerebral sau cerebelos. Hemoragiile intra-axiale nu au indicație chirurgicală de cele mai multe ori, dar pot avea efecte ce devin manifeste la distanță față de evenimentul traumatic.

Ca urmare a acestor riscuri intrinseci pe care le pun colecțiile hemoragice, am decis să împart leziunile descrise la lotul de pacienți în leziuni hemoragice și non-hemoragice. Am căutat apoi, cu ajutorul calculelor statistice, să analizez din acest punct de vedere distribuția, asocierile și concordanțele între aceste leziuni și alte variabile ale lotului. Fie că am folosit testul t pentru eșantioane independente, testul ANOVA sau testul Chi-pătrat, toate au confirmat ipoteza de lucru de la care am plecat în acest demers.

În cazul pacienților din acest lot se constată că există legătură semnificativă statistic între valoarea GCS și tipul de leziune decelată CT, precum și că există o asociere puternică între aceste variabile. Datele obținute în acest studiu au fost obținute și de alți autori (Gittleman *et al.*, 2005, Nayebaghayee și Afsharian, 2016).

În ceea ce privește legătura dintre tipurile de leziuni și gradele de traumă, analiza statistică aplicată acestui lot de pacienți confirmă că există legătură semnificativă statistic între valoarea GCS și gradele de severitate a traumei, precum și o asociere puternică între cele două variabile.

Este foarte simplu să privim calculele doar ca pe numere, însă din toate acestea trebuie trasă o concluzie cu implicație clinică. Bazându-ne pe datele deja existente, înțelegem că un număr foarte mare de investigații făcute pacienților care aveau scoruri GCS ce încadrau acel

TCC în tipul de traumă medie puteau și trebuiau fi evitate. Am demonstrat că scorurile GCS se corelează cu leziunile hemoragice. Coeficienții de corelație ai lui Spearman arată relația de inversă proporționalitate între scăderea scorului GCS și prezența leziunilor hemoragice. Deducția logică este că implementarea protocolului PECARN și a criteriilor propuse de ACR Appropriateness Criteria® (Expert Panel on Neurological Imaging 2021) ar duce la scanarea CT doar a pacienților la care aceasta aduce beneficii.

Asocierea dintre scorurile GCS și vârstă sau gradele de severitate a traumei și vârstă nu au avut aceleași rezultate ca analizele interrelațiilor menționate la celelalte variabile. Calculele au făcut să poată fi trasă următoarea concluzie legată de TCC și vârsta pacienților: apariția traumatismelor de orice severitate este posibilă la orice vârstă.

Concluzia acestui capitol arată că datele obținute certifică ipoteza de lucru. Trecând dincolo de modelul teoretic, toate aceste numere, scoruri, vârste, sunt de fapt copii care au nevoie de personalul medical specializat să îi investigheze corespunzător și mai apoi să îi trateze particularizat, elaborând tactici terapeutice croite pentru fiecare caz în parte. Ne întoarcem la jurământul hipocratic ce ne impune, în forma sa originală, "să nu facem rău". Constat că, la fel ca și în alte studii (Melnick *et al.*, 2012; Kauffman *et al.*, 2018) este o tendință de întrebuințare în exces a investigațiilor CT și adoptarea unor protocoale care să protejeze copiii de expunere inutilă la efecte nefaste ale radiațiilor ionizante, în coroborare cu principiile ALARA (Roehrig, Krupinski și Hulett, 1997), este un prim pas către această datorie morală față de propriii pacienți.

## CAPITOLUL 7. STUDIUL EXAMINĂRILOR IRM

În intervalul 01.06.2016-31.05.2024 au fost efectuate 81 investigații IRM în contextul TCC. La fel cum am observat și în capitolele 5 și 6, majoritatea pacienților care au fost supuși unor astfel de investigații au fost băieți. Predominența masculină este raportată și de Pavlov *et al.* (2019). De asemenea, tot ca și în cazul examinărilor radiografice și CT, peste jumătate din investigații nu au decelat modificări post-traumatice (n=53; 65,43%).

În afara examinărilor normale, au fost înregistrate 15 categorii de leziuni, fie unice, fie în diverse asocieri. Aceste categorii au avut număr variabil de repetări de-a lungul anilor. Cele mai frecvente leziuni decelate IRM sunt hematoamele extradurale (7; 8,64%), urmate de hematoamele subdurale (3; 3,7%) și contuziile hemoragice (3; 3,7%). Urmează apoi grupuri de leziuni cu câte doi pacienți la care au fost decelate, fiecare reprezentând câte 2,47%. Aceste grupuri de leziuni sunt: hematom epicranian, asocierea hematom epicranian-

hematom subdural și hematom epicranian însoțit de contuzie hemoragică. Ultima categorie de asocieri de leziuni post-traumatice este reprezentată de câte un caz, atingând procentul de 1,23%- hematom epicranian cu contuzie hemoragică, hematom subdural și DAI grad II; hematom extradural cu contuzie hemoragică; hemoragie subarahnoidiană și DAI grad II; hematom epicranian, contuzie hemoragică, hemoragie subarahnoidiană și DAI grad II; hematom epicranian cu hematom extradural, contuzie hemoragică, hematom intraparenchimos în trunchi și DAI grad III; hemoragie subarahnoidiană; DAI grad II; contuzie hemoragică cu DAI grad III; hematom epicranian, contuzie hemoragică și hematom subdural.

Per total, unele leziuni sunt mai întâlnite la pacienții de gen masculin: contuziile hemoragice și hematomul extradural. O parte din leziunile/asocierile de leziuni sunt întâlnite exclusiv la fete: DAI grad II, contuzie hemoragică însoțită de DAI grad III, hematom epicranian și asocierea hematom epicranian, hematom extradural, contuzie hemoragică, hematom intraparenchimos în trunchi și DAI grad III. De cealaltă parte, sunt leziuni/asocieri de leziuni exclusiv întâlnite la pacienții de gen masculin: hematom epicranian cu hematom subdural; hematom epicranian cu contuzie hemoragică; hematom subdural; hematom epicranian cu contuzie hemoragică și hematom subdural; hematom epicranian cu contuzie hemoragică, hematom subdural și DAI grad I; hematom epicranian cu contuzie hemoragică, hemoragie subarahnoidiană și DAI grad II; hematom extradural cu contuzie hemoragică; hemoragie subarahnoidiană; hemoragie subarahnoidiană cu DAI grad II.

Deoarece multe dintre leziunile descrise la investigațiile IRM au corespondent CT, am considerat oportună păstrarea împărțirii leziunilor în aceleași categorii ca la capitolul 6, respectiv leziuni hemoragice și non-hemoragice. Încadrarea leziunilor IRM în aceste două mari categorii a fost parțial posibilă. Categoria nou apărută la leziunile IRM (în comparație cu cele deja descrise la capitolul 6) este reprezentată de leziunile axonale difuze. Chiar dacă sub 20% din leziunile axonale difuze sunt hemoragice, dacă aceste hemoragii nu sunt macroscopice, ele nu vor fi decelate CT, însă examinarea IRM le poate descrie (Parizel *et al.*, 1998). Ca urmare, pe lângă categoriile de leziuni hemoragice și non-hemoragice, apare o a treia ce include leziunile axonale difuze (DAI).

La fel ca în capitolul 6, am luat în calcul nu numai scorurile GCS, ci și gradele de severitate a traumei.

De menționat este faptul că global este o discrepanță între numărul de categorii de leziuni decelate la examinările CT în comparație cu cele descrise la IRM. Una din explicații

este fundamentată de calitățile intrinseci ale fiecărei metode diagnostice. Examinarea CT poate decela fracturi, pe când cea IRM nu.

De asemenea, un grup important de leziuni, atât din punct de vedere clinic, cât și imagistic este reprezentat de leziunile axonale difuze. Marea lor majoritate nu este diagnosticată CT, examinarea IRM fiind metoda predilectă de decelare a acestora. Conform criteriilor de investigare imagistică a TCC, IRM este cel mai adesea necesar în evaluarea pacienților cu GCS mic care contrastează cu examenul CT care nu decelează leziuni post-traumatice. Așa cum este precizat și de Lee *et al.* (2021) care a efectuat o metaanaliză pe 67 de studii, MRI aduce maxim de beneficii în traumele moderate și severe. De asemenea, studiul precizează rolul MRI în stabilirea prognosticului pe termen mediu sau lung (Lee *et al.*, 2021). Totuși, studiul retrospectiv publicat de Pavlov *et al.* (2019) a cuprins 80000 de pacienți, din care peste 35000 sub 18 ani, MRI fiind efectuat doar la pacienți cu scoruri GCS 13-15, incluzând nu doar pe cei internați în spital în urma unui TCC, ci și pe cei veniți din ambulatoriu. Pavlov *et al.* (2019) menționează că pentru grupa pediatrică, cei între 11 și 17 ani erau în procent mare investigați în ambulatoriu. Acest lucru semnifică faptul că, deși utilitatea IRM în traumatismele cu scor GCS 13-15 este limitată, ea totuși este practică, așa cum se întâmplă și în sublotul studiului meu. Totuși chiar dacă IRM este efectuat în această situație și sunt descoperite leziuni hemoragice intracraniene, un consens în ceea ce privește relevanța lor clinică nu este atins (Yuh *et al.*, 2013).

Contuziile hemoragice, deși parțial descoperite la examinarea CT, sunt subestimate ca număr și dimensiuni la examenul CT. Acest lucru se întâmplă din cauză că intervalul de evenimentul traumatic până la momentul scanării este prea scurt și contuziile nu au timp să se dezvolte suficient pentru a putea fi obiectivate CT. În schimb, timpul scurs până la investigarea IRM permite leziunilor hemoragice să se organizeze, să se extindă și astfel să confere falsa impresie că numărul și dimensiunile acestora cresc. În plus, examinarea IRM recepționează modificări produse la nivel molecular, fiind standardul de aur în diagnosticarea microhemoragiilor (Datta *et al.*, 2005; Kemp *et al.*, 2009; Bertsimas *et al.*, 2019). Altfel spus, hemoragiile de mici dimensiuni trec nedecelate la examenul CT, dar sunt reperate pe imaginile IRM.

Astfel, avem leziuni care sunt descrise la CT și nu își găsesc corespondent la IRM.

Reciproca este și ea valabilă pentru că sunt leziuni/asocieri de leziuni care nu sunt descrise la CT, dar sunt decelate IRM. Nu există o suprapunere perfectă între grupele de leziuni CT-IRM.

De asemenea, în cazul acestui lot, sunt leziuni sau asocieri de leziuni care sunt decelate

CT și ar putea fi urmărite imagistic IRM. Sunt mulți pacienți care au fost în această categorie, dar care nu au beneficiat de această completare a examinărilor imagistice. Spitalul Clinic de Urgență pentru Copii "Sf. Ioan" din Galați a funcționat mulți ani fără medic specialist neurochirurg. Aceasta presupunea că pacienții cu TCC ce prezentau leziuni care necesitau supraveghere neurochirurgicală erau transferați în alte unități specializate ce puteau oferi serviciile necesare. Prin transfer, parcursul acestor copii se oprea doar la investigația CT făcută în urgență la prezentarea lor la Camera de Gardă. Astfel se explică și discrepanța între numărul de examinări CT și IRM din intervalul studiat.

În concluzie, numărul mic de examinări IRM nu este decât o consecință a faptului că pacienți care ar fi beneficiat de acest tip de supraveghere imagistică au fost transferați.

Toate aceste amănunte însă trebuie integrate în contextul general al Spitalului Clinic de Urgență pentru Copii "Sf. Ioan" din Galați. Așa cum am menționat deja în capitolul 6, examinările la care vor fi supuși copiii sunt rezultatul solicitării acestora de către clinicienii care examinează pacienții. De asemenea, un important aspect este faptul că în luna iunie 2022 echipa spitalului a fost completată cu un medic specialist neurochirurg. Una din consecințele acestui lucru este scăderea numărului de pacienți transferați. Ca urmare, dacă în anii anteriori venirii medicului neurochirurg traume moderate și majore nu erau investigate IRM, acum acești pacienți sunt în mare proporție ținuti sub observație în Spitalul Clinic de Urgență pentru Copii "Sf. Ioan" din Galați.

Distribuția lotului pe genuri în funcție de scorul GCS poate fi realizată pe fiecare scor GCS în parte, sau pe categorii de gravitate a traumei.

Dacă analizăm distribuția claselor de gravitate a TCC în funcție de vârstă și gen, constatăm că majoritatea examinărilor IRM care au fost realizate au avut pacienți cu traumă medie. Trauma moderată a afectat doar băieți, cu vârstele depărtate (5 și 16 ani). În ceea ce privește trauma severă, observăm că doar fetele au susținut astfel de traumă, iar vârsta e mică (8 și 9 ani).

Trauma medie e întâlnită la ambele genuri. Datele demografice ale acestui subplot sunt în opoziție cu datele studiului efectuat de Torres *et al.* (2019) care a descris un procent al pacienților de sex feminin mai mare decât cel masculin în lotul lor. Trauma moderată este prezentă doar la băieți, iar cea severă doar la fete. Sunt multe explicații valide în această situație, deja expuse în paragrafele anterioare. Privind în ansamblu dispoziția pe gen și vârstă a claselor de gravitate TCC putem să ne imaginăm că fetele sunt mai predispuse să susțină leziuni traumatiche severe cu scor GCS cuprins între 3 și 8. O posibilă explicație poate consta în aceea că leziunile traumatiche severe întâlnite la pacienții de gen masculin sunt fatale,



nemaiajungând la spital unde să fie investigați IRM. De altfel, parte din TCC severe întâlnite la CT care nu au fost transferate s-au soldat cu deces deoarece leziunile post-traumatice erau incompatibile cu supraviețuirea. Pe de altă parte, examinarea IRM este prin definiție o investigație îndelungată, ce presupune ca pacientul să mențină poziția nemișcată o perioadă de timp mai mare decât în cazul examinării CT. Nu trebuie să uităm că lotul nostru este alcătuit din copii, pacienți dificili și necomplianți prin definiție. La particularitățile comportamentale legate de vârstă se adaugă faptul că orice contact al acestui grup de populație cu spitalul este înfricoșătoare, cu atât mai mult cu cât starea lui clinică nu este la cote maxime. În plus, starea clinică a pacientului trebuie să permită transportul său din salonul de terapie intensivă până în secția de radiologie. Un pacient instabil nu va putea fi transportat, lucru care aduce explicații valide pentru lipsa de traumatisme moderate sau severe prezente în lotul nostru. Pe lângă aceste amănunte, trebuie să mai precizăm că sunt situații când IRM este de ajutor, dar pacientul are nevoie de sedare (Mutch, Talbott, and Gean, 2016). Sunt de considerat o serie de riscuri asociate sedării în contextul traumei și de limitări impuse de aparatura de sedare care trebuie să fie MR safe ca să poată fi introdusă în camera magnetului.

Distribuția sezonieră a leziunilor IRM asociate cu trauma este cel puțin surprinzătoare. Deși la examinările radiologice și CT incidența cea mai mare a TCC este în perioada caldă a anului, examinările IRM arată o incidență maximă primăvara. Acest lucru este valabil atât la trauma medie, cât și la trauma moderată și severă. Dacă traumele medii sunt dispuse pe toate cele patru anotimpuri, cu cea mai mare incidență primăvara, traumele moderate și severe sunt prezente doar primăvara și toamna. Această dispunere ar putea fi explicată de traumele grave întâlnite la CT vara și care fie sunt transferate, fie decedează; în oricare din cele două cazuri, nu vor mai fi evaluate IRM.

Analizele comparative și de corelație au adus date suplimentare privitoare la asocierile dintre tipurile de leziuni și scorurile GCS sau gradele de severitate a traumei, precum și dintre vârstele pacienților și gradele de severitate a traumei. Pentru analiza comparativă am folosit testele ANOVA și Chi-pătrat, iar corelația am explorat-o calculând indicele rho al lui Spearman.

Testul ANOVA și Chi-pătrat aplicate tipurilor de leziuni decelate IRM și scorurilor GCS au subliniat legătura semnificativă statistic între cele două variabile. De asemenea, testul de corelație a evidențiat corelație moderată spre puternică între aceste leziuni și scorurile GCS.

În ceea ce privește relația dintre leziunile IRM și gradele de severitate ale traumei, se constată aceeași legătură semnificativă statistic. Mai mult, indicele de corelație a arătat o legătură moderată între cele două variabile.

Singurele calcule ne semnificative statistic au fost cele în care se evalua relația dintre vârsta pacienților și gradele de severitate a traumei.

Concluzionând, analiza examinărilor IRM ne arată că numărul examinărilor IRM a crescut mult în ultimii ani din intervalul ales pentru desfășurarea studiului. Se menține tendința observată în capitolul 6 de a examina copii cu scoruri GCS mari care nu se încadrează în criteriile de oportunitate pentru astfel de investigații (Expert Panel on Neurological Imaging et al., 2021). Totuși, trebuie menționat că TCC cu GCS 13-15 la copii se poate însoți de o serie de simptome ce includ: cefalee, simptome vestibulo-oculare, fatigabilitate (care este în strânsă asocieră cu simptome cognitive și emoționale) (Lyons *et al.*, 2022). Deoarece semnalul leziunilor în fază acută poate să nu permită radio-imagistului să le evalueze (Hesselink *et al.*, 1988), IRM este indicat să fie realizat în faza subacută a traumei. Parizel *et al.* (1998) recomandă ca investigația să fie făcută la 7-10 zile după traumatism. Copiii cu traumă reprezintă un segment de populație care ar putea beneficia în urma acestui tip de investigare deoarece eventuale leziuni descoperite ar putea fi integrate în tabloul de îngrijiri post-traumatice.

De asemenea, apariția medicului neurochirurg în echipa Spitalului Clinic de Urgență pentru Copii "Sf. Ioan" din Galați a însemnat examinări IRM la pacienți gravi, care altădată ar fi fost transferați, modificând distribuția oarecum liniară observată până în iunie 2022.

Corelațiile dintre variabilele considerate confirmă și la acest lot informațiile extrase din literatura de specialitate (Datta *et al.*, 2005; Kemp *et al.*, 2009; Bertsimas *et al.*, 2019; Pavlov *et al.*, 2019; Lee *et al.*, 2021; Parizel *et al.*, 1998).

## **CAPITOLUL 8. STUDIUL CONCORDANȚEI ÎNTRE LEZIUNILE DESCRISE LA EXAMINĂRILE CT ȘI LEZIUNILE DESCRISE LA EXAMINĂRILE IRM**

Din subplotul de copii care au fost supuși examinării CT, un procent extrem de mic a beneficiat de examinare complementară IRM. Mai precis, 74 din 2131, reprezentând 3,5%. Sunt multe motive care explică această distribuție, multe din ele deja menționate în capitolele anterioare. Cele mai importante dintre ele sunt, în primul rând, transferul pacienților cu GCS

mic în alte unități spitalicești; în al doilea rând, întregirea echipei cu medic specialist care solicită investigații IRM, chiar dacă pacienții au suferit traumă medie.

Literatura de specialitate este oarecum împărțită în ceea ce privește investigarea traumelor medii cranio-cerebrale la copii. În primul trebuie menționat că, deși această clasă este compusă din trei scoruri GCS și criteriile în urma cărora leziunile sunt atribuite acestei categorii (Yue *et al.*, 2024), sunt multe paliere ale traumei medii (Esselman și Uomoto, 1995). Astfel, Bonow *et al.* (2017) sunt de părere că trauma medie nu necesită investigație de înaltă performanță deoarece, în cea mai mare parte din cazuri nu sunt descoperite leziuni care să fie legate de TCC din antecedente. Chiar dacă sunt decelate leziuni cerebrale, impactul clinic al acestora nu este semnificativ (Yuh *et al.*, 2013; Bonow *et al.*, 2017). Mittl *et al.* (1994) și Toledo *et al.* (2012) precizează că leziunile descoperite IRM post-traumă pot reprezenta substratul pentru viitoare simptome post-traumatice cu implicații importante, mai ales că grupa de vârstă 0-18 ani cuprinde indivizi în curs de dezvoltare, nu numai fizic, ci și psihologic. De aceea, evaluarea IRM a traumei medii ar putea aduce beneficii pe termen mediu și lung.

Pacienții sublotului de față sunt predominant de gen masculin.

Ca distribuție a vârstelor, constatăm că la nivelul pacienților de gen feminin plaja e mult mai largă decât în cazul celor de gen masculin. Fetele au constituit reprezentanții extremelor în ceea ce privește atât repartitia pe scoruri ale GCS, cât și pe grade de severitate a traumei. Băieții sunt în schimb unici reprezentanți în categoria de traumă moderată.

Pentru că am căutat să determin concordanța între leziunile vizualizabile CT și cele IRM, am folosit teste statistice care să mă ajute în acest sens.

Pentru categoria de leziuni hemoragice/non-hemoragice CT, am explorat corelația cu leziunile hemoragice/non-hemoragice/DAI descoperite la IRM. Testul Chi-pătrat a arătat o corelație moderată între cele două tipuri de investigații. Această corelație moderată poate fi explicată de momentul la care a fost efectuată investigația CT față de momentul producerii traumatismului, dar și de intervalul scurs între examenul IRM și cel CT. După cum menționează și unii specialiști ca, de exemplu, Datta *et al.* (2005), Kemp *et al.* (2009), Bertsimas *et al.* (2019), IRM decelează mult mai multe leziuni microhemoragice în comparație cu CT, dar și leziuni non-hemoragice (DAI) (Gentry *et al.*, 1988). De asemenea, un alt factor care trebuie luat în calcul este dimensiunea leziunilor hemoragice. Toate aceste variabile care pot influența prezența sau absența unor leziuni într-un anumit tip de investigație vor face obiectul altor studii post-doctorale.

Pe lângă simplul calcul de concordanță între leziunile reperate la examinările CT și eventuala lor corespondență cu cele decelate la examinarea IRM, am folosit testul Kappa al lui Cohen și testul McNemar. Dacă testul Kappa ne dă informații despre puterea concordanței, testul McNemar completează tabloul, analizând datele discordante.

Atfel, am obținut următoarele rezultate:

- concordanță moderată între CT și IRM pentru hematoamele extradurale. Explicația valabilă în cazul lotului nostru este că o parte din hematoamele extradurale desoperite IRM nu fuseseră evidențiate CT. Fie dimensiunile lor au fost mici la momentul scanării CT, fie s-au dezvoltat în intervalul dintre cele două examinări. Invers, discordanța între cele două tipuri de investigații în ceea ce privește diagnosticarea acestor leziuni subliniază superioritatea investigației IRM pentru acest tip de colecții hemoragice
- concordanță puternică pentru hematoamele subdurale-sunt puține colecții subdurale care nu au fost decelate CT
- concordanță mare pentru absența atât pe imaginile CT cât și IRM a contuziilor corticale. Privind din altă perspectivă, discordanța între diagnosticarea acestora pe examinările IRM vs CT confirmă aportul suplimentar de informații adus de examinările prin rezonanță magnetică evaluării acestor leziuni. Datele obținute în urma acestor calcule sunt sprijinite de exemplu de studiul efectuat de Hesselink *et al.* (1988) care observă în lotul său că 11 contuzii hemoragice nevizualizate CT au fost confirmate IRM.

Hemoragiile subarahnoididene, pe baza datelor acestui studiu, pot fi diagnosticate de ambele metode de investigare imagistice, nedetectând o metodă superioară pentru investigarea acestui tip de hemoragii.

Leziunile axonale difuze evidențiate la pacienții din lotul nostru au fost descrise doar la examinările IRM. Literatura de specialitate arată că un procent din această categorie de leziuni este hemoragic și poate fi decelat și prin examinări CT (Parizel *et al.*, 1998) dacă au dimensiuni suficient de mari și dacă momentul la care a fost efectuat CT a permis formarea unui cheag care să fie detectat CT. Pacienții lotului acestuia nu au prezentat leziuni axonale difuze hemoragice. Detectarea acestor leziuni prin investigațiile IRM confirmă datele publicate deja conform cărora rezonanța magnetică este standardul de aur în diagnosticarea lor (Provenzale, 2010; Linsenmaier *et al.*, 2016; Gentry, Godersky, and Thompson, 1988).

Studiul de corelație între examinarea CT și IRM a subliniat superioritatea celei din urmă în diagnosticarea leziunilor post-traumatice intracraniene, mai ales în cazul contuziilor

corticale și leziunilor axonale difuze, obținând date superpozabile cu cele publicate în literatura de specialitate.

## **CONCLUZIILE CERCETĂRII DOCTORALE**

### **1. CONCLUZII GENERALE ȘI REFERIRI LA CONTRIBUȚIA PERSONALĂ**

Cercetarea traumatismelor cranio-cerebrale la copii din perspectivă radio-imagistică aplicată unui lot de pacienți investigați la Spitalul Clinic de Urgență pentru Copii "Sf. Ioan" din Galați a implicat o documentare serioasă, susținută și desfășurată de-a lungul unei întregi perioade, precum și elaborarea unei strategii descrise în capitolul ce detaliază metodologia cercetării.

Baza de date obținută a permis formarea unei viziuni de ansamblu asupra datelor demografice ale populației care au suferit traumatisme cranio-cerebrale, diversele scoruri GCS întâlnite la pacienții lotului și distribuția sezonieră a acestora. De asemenea, am putut să îmi formez o părere documentată și amănunțită cu privire la distribuția investigațiilor radio-imagistice în traumatismele cranio-cerebrale la copiii din lot. Nu de puține ori, făcând parte din echipa multidisciplinară care a manageriat unele din cazurile grave incluse în acest studiu am perceput, la adevărata magnitudine, rolul radio-imagistului. Tot așa, am înțeles nevoia unui protocol uniform, aplicabil de membrii tuturor secțiilor implicate, care să pună pacientul pe locul întâi.

Dobândirea unei viziuni de ansamblu, abilități statistice, precum și aplicarea practică a acestora pe lotul de pacienți am atins obiectivele propuse.

Privind studiul de față din perspectiva concluziilor, am făcut următoarele constatări:

1. Traumatismele cranio-cerebrale afectează mai mult băieții decât fetele, probabil ca urmare a particularităților psiho-comportamentale.
2. Traumatismele accidentale reprezintă majoritatea covârșitoare a cazurilor.
3. Vârstele cele mai expuse sunt cele de la 0 la 4 ani și adolescenții.
4. Tramele de gravitate medie și cele severe, cu efecte pe termen mediu și lung (asociind și durată mare de spitalizare) afectează copiii începând cu vârsta școlară.
5. Radiografiile cranio-cerebrale, chiar dacă au evidențiat fracturi craniene sau dehiscență de suturi, au fost investigații solicitate la copiii fără modificări ale

stării de conștiență, nefiind urmate de investigații suplimentare. Aportul lor a fost limitat din punct de vedere al conduitei terapeutice.

6. Investigațiile CT sunt din ce în ce mai solicitate ca primă metodă de investigare a traumatismelor cranio-cerebrale la copiii lotului de față, peste 90% din ele fiind efectuate copiilor cu scoruri GCS 15. Chiar dacă, poate, din exterior pare un exces de zel cu impact negativ asupra copiilor, am constatat, pe baza studierii aprofundate a literaturii de specialitate că nu suntem unici, aplicând practici care sunt întâlnite și în alte țări. De aceea îmi permit să afirm că situația din perspectiva radio-imagistică a Spitalului Clinic de Urgență pentru Copii "Sf. Ioan" din Galați nu este particulară, izolată sau individualizantă. Această situație se regăsește și în țările scandinave și în Statele Unite ale Americii, ca să mă opresc doar la aceste exemple.
7. Datele statistice obținute în urma cercetării doctorale arată că investigațiile CT aduc suficiente informații pentru a ghida echipa multidisciplinară spre conduita terapeutică optimă. La copiii cu traumă medie, chiar dacă au fost decelate leziuni hemoragice, acestea nu au impus evacuarea chirurgicală de urgență. Pentru copiii cu traumă moderată și severă, scorurile GCS au fost corelate cu leziunile descoperite, datele statistice confirmând că odată cu scăderea scorului, crește șansa ca intracranian să existe leziuni hemoragice.
8. Examinările IRM, deși numeric în creștere, sunt aplicate unui mic număr de copii care a suferit traumatisme cranio-cerebrale.
9. Datele statistice obținute din studiul nostru arată că investigațiile IRM aduc cele mai multe confirmări pentru cazurile cu traumă moderată și severă. Leziunile axonale difuze și contuziile corticale hemoragice au fost cauzele principale de discordanță între examinările CT efectuate înainte de evaluarea cu ajutorul rezonanței magnetice. Cauza e reprezentată de posibilitățile IRM net superioare de decelare a unor astfel de leziuni.

## **2. DIRECȚII VIITOARE DE CERCETARE**

Am identificat numeroase direcții viitoare de studiu, dintre care menționez:

- cercetarea diverselor secvențe IRM folosite în protocoalele noastre și corelarea lor cu leziunile decelate în comparație cu literatura de specialitate reprezintă

una dintre direcțiile care ar putea fi urmate în viitor. Aceasta ar putea permite Spitalului Clinic de Urgență pentru Copii "Sf. Ioan" din Galați "croirea" unor protocoale de scurtă durată, ținute pe decelarea leziunilor hemoragice și axonale difuze, care să evalueze impactul traumatismului asupra conținutului cranian.

- altă posibilitate de explorare științifică este impactul duratei de timp asupra leziunilor decelate sau nedecelate CT și corespondentul lor IRM. La acest moment, nu există o uniformitate în unitatea unde am desfășurat studiul în ceea ce privește intervalul de timp între cele două tipuri de investigații.
- de asemenea, impactul pe termen mediu și lung al traumatismelor cu GCS 13-15 la prezentarea la spital reprezintă o altă posibilă direcție de cercetare. Un astfel de studiu presupune o echipă multidisciplinară care să cuprindă în mod obligatoriu psiholog clinician care să evalueze, prin metode științifice validate de literatura de specialitate, statusul psihologic și eventuale tulburări ce fac parte din sindromul "post concussion".

Studiul de față are de scos în evidență două particularități care îi asigură unicitatea printre celelalte cercetări de aceeași anvergură. Astfel, pe lângă componența exclusiv pediatrică a lotului cercetat, perspectiva radio-imagistică vine cu un plus de originalitate și contribuie dezvoltarea cunoașterii în domeniul acesta.

Concluziile îmi permit să schițez câteva recomandări valabile unității sanitare în care studiul a avut loc și care probabil ar putea fi implementate și în alte locații cu specific asemănător. Prin urmare, voi puncta următoarele:

- propun ca radiografiile cranio-cerebrale la copii cu GCS să nu mai fie efectuate, obținerea lor neschimbând conduita terapeutică
- copiii cu TCC și GCS 15, ar putea fi investigați IRM în faza subacută în ambulatoriu, contribuind la evaluarea completă cranio-cerebrală a posibilelor efecte post-traumatice. Internarea lor în aceste situații nu este necesară, o asemenea măsură contribuind nu doar la disconfortul psihic atât al pacienților, cât și al părinților lor, ci și la optimizarea impactului financiar asupra sistemului
- copiii cu scoruri GCS 13 și 14 trebuie evaluați temeinic și triați, pentru ca cei care au suferit traumatism cu risc să fie examinați CT

- traumatismele moderate și severe beneficiază cu certitudine în faza acută de examinare CT
- evaluarea IRM post-traumă la copiii internați pentru leziuni hemoragice ce nu au fost asociate cu modificări ale stării de conștiință să fie realizată la 72 de ore după efectuarea examenului CT inițial.

Pentru a răspunde întrebării din spatele titlului tezei, rolul radiologului este crucial în echipa de traumă. Da, starea de conștiință a pacientului este evaluată de medicii urgențiști care intuiesc prezența unor leziuni intracraniene. Scanarea CT confirmă prezența acelor leziuni, localizarea, numărul și efectul lor asupra structurilor intracraniene. Gravitatea acestor leziuni este, în unele cazuri, intrinsecă, impunând măsuri terapeutice viguroase și rapide, în alte ori implicată prin simpla lor localizare sau dimensiune. Continuarea examinărilor CT cu cele IRM completează perspectiva clinicienilor asupra cazului și poate aduce date suplimentare care să justifice (documentat) starea clinică a pacienților.



## BIBLIOGRAFIA REZUMATULUI:

1. Agrawal, A., Agrawal, C.S., Kumar, A., Lewis, O., Malla, G., Khatiwada, R. and Rokaya, P. (2008) 'Epidemiology and management of paediatric head injury in eastern Nepal', *African Journal of Paediatric Surgery*, 5(1), pp. 15-18.
2. Al\_Tubaikh, J. A. and Reiser, M. F., (2009) *Congenital Diseases and Syndromes. An Illustrated Radiological Guide*, Dordrecht: Springer.
3. Amaranath, J.E., Ramanan, M., Reagh, J., Saekang, E., Prasad, N., Chaseling, R. and Soundappan, S. (2014) 'Epidemiology of traumatic head injury from a major paediatric trauma centre in New South Wales, Australia', *ANZ Journal of Surgery*, 84(6), pp. 424-428.
4. Appelboom, G., Zoller, S.D., Piazza, M.A., Szpalski, C., Bruce, S.S., McDowell, M.M., Vaughan, K.A., Zacharia, B.E., Hickman, Z., D'Ambrosio, A., Feldstein, N.A. and Anderson, R.C. (2011) 'Traumatic brain injury in pediatric patients: evidence for the effectiveness of decompressive surgery', *Neurosurgical Focus*, 31(5), p. E5.
5. Arbogast, K.B., Curry, A.E., Pfeiffer, M.R., Zonfrillo, M.R., Haarbauer-Krupa, J., Breiding, M.J., Coronado, V.G. and Master, C.L. (2016) 'Point of health care entry for youth with concussion within a large pediatric care network', *JAMA Pediatrics*, 170(7), p. e160294.
6. Bako, D., Utku Özer and Engin Beydoğan (2023). Computed Tomography Overuse in Pediatric Minor Head Trauma: Insights from a Single-Center Experience. *Klinische Pädiatrie*, 236(01), pp.11–15. doi:<https://doi.org/10.1055/a-2156-9780>.
7. Barr, R., Gean, A. and Le, T.H. (2012) 'Craniofacial trauma', in Brant, W.E. and Clyde, A.H. (eds.) *Fundamentals of Diagnostic Radiology*. 4th edn. Philadelphia, PA: Lippincott Williams & Wilkins, p. 56.
8. Bertsimas, D., Dunn, J., Steele, D.W., Trikalinos, T.A., and Wang, Y. (2019) 'Comparison of machine learning optimal classification trees with the Pediatric Emergency Care Applied Research Network head trauma decision rules', *JAMA Pediatrics*, 173(7), pp. 648–656.
9. Bisen, Y.T., Korde, P., Dighe, O., Iratwar, S., Bisen, G., Bisen, Y.T., Korde, P.A., Dighe, O.R., Iratwar, S. and Bisen, G.T. (2023). Decompressive Craniectomy in the Management of Low Glasgow Coma Score Patients With Extradural Hematoma: A Review of Literature and Guidelines. *Cureus*, [online] 15(1).

10. Black, L.L. and Flynn, S.V. (2021) 'History and theoretical foundations of trauma', in *Crisis, trauma and disaster: a clinician's guide*. Sage Publications, pp. 113-153.
11. Bloom, S.L. (2018) 'Trauma theory', in Benjamin, R., Haliburn, J. and King, S. (eds.) *Humanising mental health care in Australia: a guide to trauma-informed approaches*. Abingdon, OX: Routledge, pp. 3-29.
12. Bonow, R.H., Friedman, S.D., Perez, F.A., Ellenbogen, R.G., Browd, S.R., MacDonald, C.L., Vavilala, M.S. and Rivara, F.P. (2017) 'Prevalence of abnormal magnetic resonance imaging findings in children with persistent symptoms after pediatric sports-related concussion', *Journal of Neurotrauma*, 34(19), pp. 2706–2712.
13. Bowman, S.M., Bird, T.M., Aitken, M.E. and Tilford, J.M. (2008) 'Trends in hospitalizations associated with pediatric traumatic brain injuries', *Pediatrics*, 122(5), pp. 988-993.
14. Capizzi, A., Woo, J. and Verduzco-Gutierrez, M. (2020) 'Traumatic brain injury: an overview of epidemiology, pathophysiology, and medical management', *Medical Clinics of North America*, 104(2), pp. 213-238.
15. Cassidy, J.D., Carroll, L.J., Peloso, P.M., Borg, J., von Holst, H., Holm, L., Kraus, J. and Coronado, V.G.; WHO Collaborating Centre Task Force on Mild Traumatic Brain Injury (2004) 'Incidence, risk factors and prevention of mild traumatic brain injury: results of the WHO Collaborating Centre Task Force on Mild Traumatic Brain Injury', *Journal of Rehabilitation Medicine*, (43 Suppl), pp. 28-60.
16. Cevik, J., Read, D., Putland, M., Fazio, T., Gumm, K., Varma, A., Santos, R. and Ramakrishnan, A. (2024) 'The impact of electric scooters in Melbourne: data from a major trauma service', *ANZ Journal of Surgery*, 94(4), pp. 572-579.
17. Chabok, S.Y., Ramezani, S., Kouchakinejad, L. and Saneei, Z. (2012). Epidemiology of Pediatric Head Trauma in Guilan. *Archieve of Tauma Research*, 1(1), pp.19–22.
18. Chawla, H., Yadav, R.K., Griwan, M.S., Malhotra, R. and Paliwal, P.K. (2015) 'Sensitivity and specificity of CT scan in revealing skull fracture in medico-legal head injury victims', *Australasian Medical Journal*, 8(7), pp. 235-238.
19. Crowe, L., Babl, F., Anderson, V. and Catroppa, C. (2009) 'The epidemiology of paediatric head injuries: data from a referral centre in Victoria, Australia', *Journal of Paediatrics and Child Health*, 45(6), pp. 346-350.
20. Datta, S., Stoodley, N., Jayawant, S., Renowden, S., and Kemp, A. (2005) 'Neuroradiological aspects of subdural haemorrhages', *Archives of Disease in*

- Childhood, 90(9), pp. 947–951. doi: 10.1136/adc.2002.021154.
21. de Campo, J. and Petty, P.G. (1980) ‘How useful is the skull x-ray examination in trauma?’, *Medical Journal of Australia*, 2(10), pp. 553-555.
  22. Drake, R.L., Vogl, W., Mitchell, A.W.M. and Gray, H. (2015). *Gray’s Anatomy for Students*. 3rd ed. Philadelphia, Pa: Churchill Livingstone Elsevier.
  23. du Plessis, J., Gounden, S.K. and Lewis, C. (2022) ‘Paediatric minor head injury applied to Paediatric Emergency Care Applied Research Network CT recommendations: an audit’, *SA Journal of Radiology*, 26(1), p. 2289.
  24. Dumovich, J. and Singh, P. (2022) ‘Physiology, trauma’, in *StatPearls* [Internet]. Treasure Island (FL): StatPearls Publishing; 2024 Jan–.
  25. Emanuelson, I. and Wendt, L. (1997) ‘Epidemiology of traumatic brain injury in children and adolescents in south-western Sweden’, *Acta Paediatrica*, 86(7), pp. 730-735.
  26. Esselman, P.C. and Uomoto, J.M. (1995) 'Classification of the spectrum of mild traumatic brain injury,' *Brain Injury*, 9(4), pp. 417–424.
  27. Evaggelakos, C.I., Alexandri, M., Tsellou, M., Dona, A., Spiliopoulou, C.A. and Papadodima, S.A. (2022) ‘Subdural and epidural hematoma occurrence in relation to the head impact site: an autopsy study’, *Journal of Forensic and Legal Medicine*, 85, p. 102283.
  28. Expert Panel on Neurological Imaging, Shih, R.Y., Burns, J., Ajam, A.A., Broder, J.S., Chakraborty, S., Kendi, A.T., Lacy, M.E., Ledbetter, L.N., Lee, R.K., Liebeskind, D.S., Pollock, J.M., Prall, J.A., Ptak, T., Raksin, P.B., Shaines, M.D., Tsiouris, A.J., Utukuri, P.S., Wang, L.L. and Corey, A.S. (2021) 'ACR Appropriateness Criteria® Head Trauma: 2021 Update', *Journal of the American College of Radiology*, 18(5S), pp. S13–S36. doi: 10.1016/j.jacr.2021.01.006.
  29. Fekih Hassen, A., Zayani, M.C., Friaa, M., Trifa, M. and Ben Khalifa, S. (2012) ‘Épidémiologie du traumatisme crânien à l’Hôpital d’Enfants de Tunis au cours de l’année 2007 [Epidemiology of pediatric traumatic brain injury at the Children's Hospital of Tunisia, 2007]’, *Tunis Medical*, 90(1), pp. 25-30. [in French].
  30. Ferreros, I., Peiro, S., Chirivella-Garrido, J., Duque, P., Gagliardo, P., Perez-Vicente, R. and Librero, J. (2012) ‘Incidencia de la hospitalización por traumatismo craneoencefálico en la infancia y adolescencia (Comunidad Valenciana, 2002-2009) [Incidence of hospitalization for traumatic brain injury in children and adolescents

- (Valencia Community, Spain, 2002-2009)]', *Revista de Neurología*, 54(12), pp. 719-728.
31. Fundarò, C., Caldarelli, M., Monaco, S., Cota, F., Giorgio, V., Filoni, S., Di Rocco, C. and Onesimo, R. (2012) 'Brain CT scan for pediatric minor accidental head injury: an Italian experience and review of literature', *Child's Nervous System*, 28(7), pp. 1063-1068.
  32. García García, J.J., Manrique Martínez, I., Trenchs Sainz de la Maza, V., Suárez Suárez, A., Martín de la Rosa, L., Travería Casanova, F.J., Sebastián Barberan, V., Crespo Rupérez, E., Alcalá Minagorre, P.J., Canals Baeza, A., Sitjes Costas, J., Nadal Amat, J. and Luaces Cubells, C.; Grupo de Trabajo de Trauma Craneal de la SEUP (2009) 'Registro de traumatismos craneoencefálicos leves: estudio multicéntrico de la Sociedad Española de Urgencias Pediátricas [Registry of mild craniocerebral trauma: multicentre study from the Spanish Association of Pediatric Emergencies]', *Anales de Pediatría (Barcelona)*, 71(1), pp. 31-37. [in Spanish].
  33. Gentry, L.R. (1994) 'Imaging of closed head injury', *Radiology*, 191, pp. 1-17.
  34. Gentry, L.R., Godersky, J.C. and Thompson, B. (1988) 'MR imaging of head trauma: review of the distribution and radiopathologic features of traumatic lesions', *AJR American Journal of Roentgenology*, 150, pp. 663-672.
  35. Gentry, L.R., Thompson, B. and Godersky, J.C. (1989) 'Traumatic brain stem injury: MR imaging', *Radiology*, 171, pp. 177-187.
  36. Gittleman, A.M., Ortiz, A.O., Keating, D.P., and Katz, D.S. (2005) 'Indications for CT in patients receiving anticoagulation after head trauma', *AJNR American Journal of Neuroradiology*, 26(3), pp. 603-606.
  37. Greene, N.H., Kernic, M.A., Vavilala, M.S., and Rivara, F.P. (2014) 'Variation in pediatric traumatic brain injury outcomes in the United States', *Archives of Physical Medicine and Rehabilitation*, 95(6), pp. 1148-1155.
  38. Gudeman, A., Loder, R.T., Figueras, J., Osterbur, T., and Fitzgerald, R. (2022) 'Seasonal differences in emergency department visits for scooter-associated injuries', *Chronobiology International*, 39(2), pp. 241-248.
  39. Harvell, B.J., Helmer, S.D., Ward, J.G., Ablah, E., Grundmeyer, R., and Haan, J.M. (2018) 'Head CT guidelines following concussion among the youngest trauma patients: can we limit radiation exposure following traumatic brain injury?', *Kansas Journal of Medicine*, 11(2), pp. 1-17.

40. Harvell, B.J., Helmer, S.D., Ward, J.G., Ablah, E., Grundmeyer, R., and Haan, J.M. (2018) 'Head CT guidelines following concussion among the youngest trauma patients: can we limit radiation exposure following traumatic brain injury?', *Kansas Journal of Medicine*, 11(2), pp. 1-17.
41. Hawley, C.A., Ward, A.B., Long, J., Owen, D.W., and Magnay, A.R. (2003) 'Prevalence of traumatic brain injury amongst children admitted to hospital in one health district: a population-based study', *Injury*, 34(4), pp. 256-260.
42. Hawryluk, G.W. and Manley, G.T. (2015) 'Classification of traumatic brain injury: past, present, and future', *Handbook of Clinical Neurology*, 127, pp. 15-21.
43. Hesselink, J.R., Dowd, C.F., Healy, M.E., Hajek, P., Baker, L.L., and Luerssen, T.G. (1988) 'MR imaging of brain contusions: a comparative study with CT', *AJR American Journal of Roentgenology*, 150(5), pp. 1133–1142. doi: 10.2214/ajr.150.5.1133.
44. Hesselink, J.R., Dowd, C.F., Healy, M.E., Hajek, P., Baker, L.L., and Luerssen, T.G. (1988) 'MR imaging of brain contusions: a comparative study with CT', *AJR American Journal of Roentgenology*, 150(5), pp. 1133–1142. doi: 10.2214/ajr.150.5.1133.
45. Hillal, A., Ullberg, T., Ramgren, B., and Wassélius, J. (2022) 'Computed tomography in acute intracerebral hemorrhage: neuroimaging predictors of hematoma expansion and outcome', *Insights into Imaging*, 13(1), p. 180.
46. Holmes, E.J., Misra, R.R., 2004. A-Z of Emergency Radiology, A-Z series. Cambridge University Press.
47. Işık, H.S., Gökyar, A., Yıldız, O., Bostancı, U., and Ozdemir, C. (2011) 'Çocukluk çağı kafa travmaları, 851 olgunun retrospektif değerlendirilmesi: Epidemiyolojik bir çalışma [Pediatric head injuries, retrospective analysis of 851 patients: an epidemiological study]', *Ulusal Travma ve Acil Cerrahi Dergisi*, 17(2), pp. 166-172. [in Turkish].
48. Kauffman, J.D., Litz, C.N., Thiel, S.A., Nguyen, A.T.H., Carey, A., Danielson, P.D., and Chandler, N.M. (2018) 'To scan or not to scan: overutilization of computed tomography for minor head injury at a pediatric trauma center', *Journal of Surgical Research*, 232, pp. 164-170.
49. Keating, C.E. and Cullen, D.K. (2021) 'Mechanosensation in traumatic brain injury', *Neurobiology of Disease*, 148, p. 105210.

50. Kemp, A.M., Rajaram, S., Mann, M., Tempest, V., Farewell, D., Gawne-Cain, M.L., Jasan, T., Maguire, S. and Welsh Child Protection Systematic Review Group (2009) 'What neuroimaging should be performed in children in whom inflicted brain injury (iBI) is suspected? A systematic review', *Clinical Radiology*, 64(5), pp. 473–483.
51. Khandelwal, N. (2010) *Diagnostic Radiology: Neuroradiology Including Head and Neck Imaging*. Jaypee Brothers Medical Publishers.
52. Kim, H.B., Kim, D.K., Kwak, Y.H., Shin, S.D., Song, K.J., Lee, S.C., Park, J.O., Jang, H.Y., and Kim, S.C. (2012) 'Epidemiology of traumatic head injury in Korean children', *Journal of Korean Medical Science*, 27(4), pp. 437-442.
53. Koepsell, T.D., Rivara, F.P., Vavilala, M.S., Wang, J., Temkin, N., Jaffe, K.M., and Durbin, D.R. (2011) 'Incidence and descriptive epidemiologic features of traumatic brain injury in King County, Washington', *Pediatrics*, 128(5), pp. 946-954.
54. Kopacz, A.A., Miers, H., Collins, R.A., and Nagy, L. (2021) 'Novel predictive markers on computed tomography for predicting early epidural hematoma growth in pediatric patients', *Journal of Neurosciences in Rural Practice*, 12(4), pp. 689-693.
55. Kraus, J.F., Fife, D., Cox, P., Ramstein, K., and Conroy, C. (1986) 'Incidence, severity, and external causes of pediatric brain injury', *American Journal of Diseases of Children*, 140(7), pp. 687-693.
56. Kraus, J.F., Fife, D., Cox, P., Ramstein, K., and Conroy, C. (1986) 'Incidence, severity, and external causes of pediatric brain injury', *American Journal of Diseases of Children*, 140(7), pp. 687-693.
57. Krieg, J.L., Leonard, A.V., Turner, R.J., and Corrigan, F. (2023) 'Identifying the phenotypes of diffuse axonal injury following traumatic brain injury', *Brain Sciences*, 13(11), p. 1607.
58. Kuppermann, N., Holmes, J.F., Dayan, P.S., Hoyle, J.D., Atabaki, S.M., Holubkov, R., Nadel, F.M., Monroe, D., Stanley, R.M., Borgianni, D.A., Badawy, M.K., Schunk, J.E., Quayle, K.S., Mahajan, P., Lichenstein, R., Lillis, K.A., Tunik, M.G., Jacobs, E.S., Callahan, J.M. and Gorelick, M.H. (2009). Identification of children at very low risk of clinically-important brain injuries after head trauma: a prospective cohort study. *The Lancet*, 374(9696), pp.1160–1170.
59. Lacerda Gallardo, A.J. and Abreu Pérez, D. (2003) 'Traumatismo craneoencefálico en pediatría. Nuestros resultados [Traumatic brain injury in paediatrics. Our results]', *Revista de Neurología*, 36(2), pp. 108-112.

60. Lee, H., Yang, Y., Xu, J., Ware, J.B., and Liu, B. (2021) 'Use of Magnetic Resonance Imaging in Acute Traumatic Brain Injury Patients is Associated with Lower Inpatient Mortality', *Journal of Clinical Imaging Science*, 11, p. 53.
61. Li, I.G., Yang, Y.H., Li, Y.T., and Tsai, Y.H. (2020) 'Paediatric computed tomography and subsequent risk of leukaemia, intracranial malignancy and lymphoma: a nationwide population-based cohort study', *Scientific Reports*, 10(1), p. 7759.
62. Linsenmaier, U., Wirth, S., Kanz, K.G., and Geyer, L.L. (2016) 'Imaging minor head injury (MHI) in emergency radiology: MRI highlights additional intracranial findings after measurement of trauma biomarker S-100B in patients with normal CCT,' *British Journal of Radiology*, 89(1061), p. 20150827. doi: 10.1259/bjr.20150827.
63. Lorton, F., Poullaouec, C., Legallais, E., Simon-Pimmel, J., Chêne, M.A., Leroy, H., Roy, M., Launay, E., and Gras-Le Guen, C. (2016) 'Validation of the PECARN clinical decision rule for children with minor head trauma: a French multicenter prospective study', *Scandinavian Journal of Trauma, Resuscitation and Emergency Medicine*, 24, p. 98.
64. Lyons, T.W., Mannix, R., Tang, K., The Pediatric Emergency Research Canada (PERC) 5P Concussion Team et al. (2022) 'Paediatric post-concussive symptoms: symptom clusters and clinical phenotypes', *British Journal of Sports Medicine*, 56, pp. 785–791.
65. Macpherson, P. and Graham, D.I. (1973) 'Arterial spasm and slowing of the cerebral circulation in the ischaemia of head injury', *Journal of Neurology, Neurosurgery, and Psychiatry*, 36(6), pp. 1069-1072.
66. Majdan, M., Mauritz, W., Rusnak, M., Brazinova, A., Rehorcikova, V., and Leitgeb, J. (2014) 'Long-term trends and patterns of fatal traumatic brain injuries in the pediatric and adolescent population of Austria in 1980-2012: analysis of 33 years', *Journal of Neurotrauma*, 31(11), pp. 1046-1055.
67. Mathews, J.D., Forsythe, A.V., Brady, Z., Butler, M.W., Goergen, S.K., Byrnes, G.B., Giles, G.G., Wallace, A.B., Anderson, P.R., Guiver, T.A., McGale, P., Cain, T.M., Dowty, J.G., Bickerstaffe, A.C., and Darby, S.C. (2013) 'Cancer risk in 680,000 people exposed to computed tomography scans in childhood or adolescence: data linkage study of 11 million Australians', *BMJ*, 346, p. f2360.

68. Meehan, W.P. 3rd and Mannix, R. (2010) 'Pediatric concussions in United States emergency departments in the years 2002 to 2006', *Journal of Pediatrics*, 157(6), pp. 889-893.
69. Melnick, E.R., Szlezak, C.M., Bentley, S.K., Dziura, J.D., Kotlyar, S., and Post, L.A. (2012) 'CT overuse for mild traumatic brain injury', *Joint Commission Journal on Quality and Patient Safety*, 38(11), pp. 483-489.
70. Melo, J.R., Lemos-Júnior, L.P., Reis, R.C., Araújo, A.O., Menezes, C.W., Santos, G.P., Barreto, B.B., Menezes, T., and Oliveira-Filho, J. (2010) 'Do children with Glasgow 13/14 could be identified as mild traumatic brain injury?', *Arquivos de Neuro-Psiquiatria*, 68(3), pp. 381-384.
71. Miglioretti, D.L., Johnson, E., Williams, A., Greenlee, R.T., Weinmann, S., Solberg, L.I., Feigelson, H.S., Roblin, D., Flynn, M.J., Vanneman, N., and Smith-Bindman, R. (2013) 'The use of computed tomography in pediatrics and the associated radiation exposure and estimated cancer risk', *JAMA Pediatrics*, 167(8), pp. 700-707.
72. Mittl, R.L., Grossman, R.I., Hiehle, J.F., Hurst, R.W., Kauder, D.R., Gennarelli, T.A. and Alburger, G.W. (1994) 'Prevalence of MR evidence of diffuse axonal injury in patients with mild head injury and normal head CT findings,' *AJNR American Journal of Neuroradiology*, 15(8), pp. 1583–1589. Available at: <https://pubmed.ncbi.nlm.nih.gov/7985582>
73. Mulder, H.D., Jelte Helfferich and Martin (2024). The neurological wake-up test in severe pediatric traumatic brain injury: a long term, single-center experience. *Frontiers in Pediatrics*, 12.
74. Murphy, S., Thomas, N.J., Gertz, S.J., Beca, J., Luther, J.F., Bell, M.J., Wisniewski, S.R., Hartman, A.L., Tasker, R.C. and for the Investigators of the Approa (2017). Tripartite Stratification of the Glasgow Coma Scale in Children with Severe Traumatic Brain Injury and Mortality: An Analysis from a Multi-Center Comparative Effectiveness Study. *Journal of Neurotrauma*, [online] 34(14), pp.2220–2229.
75. Mutch, C.A., Talbott, J.F., and Gean, A. (2016) 'Imaging evaluation of acute traumatic brain injury', *Neurosurgery Clinics of North America*, 27(4), pp. 409–439. doi: 10.1016/j.nec.2016.05.011



76. Nayebaghayee, H. and Afsharian, T. (2016). Correlation between Glasgow Coma Scale and brain computed tomography-scan findings in head trauma patients. *Asian Journal of Neurosurgery*, 11(1), p.46.
77. Osborn, A.G., Salzman, K.L. and Jhaveri, M.D. (2016). *Diagnostic Imaging Brain.*, p 134
78. Parizel, P.M., Ozsarlak, R., Van Goethem, J.W., van den Hauwe, L., Dillen, C., Verlooy, J., Cosyns, P. and De Schepper, A.M. (1998) 'Imaging findings in diffuse axonal injury after closed head trauma', *European Radiology*, 8(6), pp. 960–965.
79. Pavlov, V., Thompson-Leduc, P., Zimmer, L., Wen, J., Shea, J., Beyhaghi, H., Toback, S., Kirson, N. and Miller, M. (2019) 'Mild traumatic brain injury in the United States: demographics, brain imaging procedures, health-care utilization and costs', *Brain Injury*, 33(9), pp. 1151–1157.
80. Peace, A.E., Caruso, D., Agala, C.B., Phillips, M.R., McLean, S.E., Nakayama, D.K., Hayes, A.A. and Akinkuotu, A.C. (2023) 'Cost of pediatric trauma: A comparison of non-accidental and accidental trauma in pediatric patients', *Journal of Surgical Research*, 283, pp. 806–816.
81. Pearce, M.S., Salotti, J.A., Little, M.P., McHugh, K., Lee, C., Kim, K.P., Howe, N.L., Ronckers, C.M., Rajaraman, P., Craft, A.W., Parker, L. and Berrington de González, A. (2012) 'Radiation exposure from CT scans in childhood and subsequent risk of leukaemia and brain tumours: a retrospective cohort study', *The Lancet*, 380(9840), pp. 499–505.
82. Popescu, C.M., Marina, V., Munteanu, A. and Popescu, F. (2024a) 'Acute computer tomography findings in pediatric accidental head trauma: a review', *Pediatric Health, Medicine and Therapeutics*, 15, pp. 231–241.
83. Prayer, D. and Rametsteiner, C. (2001) 'Schädelhirntrauma: Radiologische Akutdiagnostik [Acute head trauma: diagnostic imaging]', *Wiener Medizinische Wochenschrift*, 151(21-23), pp. 496–501
84. Prokop, M. (2003) 'Image analysis', in Prokop, M. and Galanski, M. (eds.) *Spiral and Multislice Computed Tomography of the Body*. Stuttgart: Thieme, pp. 195–196.
85. Provenzale, J.M. (2010) 'Imaging of traumatic brain injury: a review of the recent medical literature,' *AJR American Journal of Roentgenology*, 194(1), pp. 16–19.
86. Quach, N., Do, J., Dirlikov, B., Ehsanian, R., Pasipanodya, E.C., Ali, A. and Duong, T. (2019) 'The prognosis of axial vs. extra-axial lesions on functional status after traumatic brain injury', *Frontiers in Neurology*, 10, p. 1167.

87. Rao, M.G., Singh, D., Khandelwal, N. and Sharma, S.K. (2016) 'Dating of early subdural haematoma: a correlative clinico-radiological study', *Journal of Clinical and Diagnostic Research*, 10(4), pp. HC01–HC05.
88. Roehrig, H., Krupinski, E.A. and Hulett, R. (1997) 'Reduction of patient exposure in pediatric radiology', *Academic Radiology*, 4(8), pp. 547–557.
89. Sarioglu, F.C., Sahin, H., Pekcevik, Y., Sarioglu, O. and Oztekin, O. (2018) 'Pediatric head trauma: an extensive review on imaging requisites and unique imaging findings', *European Journal of Trauma and Emergency Surgery*, 44(3), pp. 351–368.
90. Saulitis, A., Kocane, E., Dolgoplova, J., Kalnins, R., Auslands, K., Rancans, K., Valeinis, E. and Millers, A. (2024) 'Characteristics and injury patterns in traumatic brain injury related to e-scooter use in Riga, Latvia: multicenter case series', *Medicina (Kaunas)*, 60(4), p. 540.
91. Schneier, A.J., Shields, B.J., Hostetler, S.G., Xiang, H. and Smith, G.A. (2006) 'Incidence of pediatric traumatic brain injury and associated hospital resource utilization in the United States', *Pediatrics*, 118(2), pp. 483–492.
92. Shao, J., Zhu, H., Yao, H., Stallones, L., Yeates, K., Wheeler, K. and Xiang, H. (2012) 'Characteristics and trends of pediatric traumatic brain injuries treated at a large pediatric medical center in China, 2002–2011', *PLoS One*, 7(12), p. e51634.
93. Slade, L., Leach, P., Makwana, M., Patel, C. and Jesurasa, A. (2024) 'Outcomes of head trauma in children admitted to a tertiary paediatric intensive care unit in South Wales', *British Journal of Neurosurgery*.
94. Stewart, T.C., Gilliland, J. and Fraser, D.D. (2014) 'An epidemiologic profile of pediatric concussions: Identifying urban and rural differences', *Journal of Trauma and Acute Care Surgery*, 76(3), pp. 736–742.
95. Toledo, E., Lebel, A., Becerra, L., Minster, A., Linnman, C., Maleki, N., Dodick, D.W., and Borsook, D. (2012) 'The young brain and concussion: imaging as a biomarker for diagnosis and prognosis', *Neuroscience and Biobehavioral Reviews*, 36(6), pp. 1510–1531. doi: 10.1016/j.neubiorev.2012.03.007.
96. Torres, A.R., Shaikh, Z.I., Chavez, W. et al. (2019) 'Brain MRI in children with mild traumatic brain injury and persistent symptoms in both sports- and non-sports-related concussion', *Cureus*, 11(1), p. e3937. doi: 10.7759/cureus.3937.
97. Tsai, W.C., Chiu, W.T., Chiou, H.Y., Choy, C.S., Hung, C.C. and Tsai, S.H. (2004) 'Pediatric traumatic brain injuries in Taiwan: an 8-year study', *Journal of Clinical Neuroscience*, 11(2), pp. 126–129

98. Udoh, D.O. and Adeyemo, A.A. (2013) 'Traumatic brain injuries in children: A hospital-based study in Nigeria', *African Journal of Paediatric Surgery*, 10(2), pp. 154–159.
99. Vega, R.A. and Valadka, A.B. (2017) 'Natural history of acute subdural hematoma', *Neurosurgery Clinics of North America*, 28(2), pp. 247–255
100. Vitali, M., Marasco, S., Romenskaya, T., Elia, A., Longhitano, Y., Zanza, C., Abenavoli, L., Scarpellini, E., Bertuccio, A. and Barbanera, A. (2023) 'Decompressive craniectomy in severe traumatic brain injury: The intensivist's point of view', *Diseases*, 11(1), p. 22.
101. Wazir, A., Tamim, H., Wakil, C. and Sawaya, R.D. (2022) 'Misdiagnosis of pediatric concussions in the emergency department: A retrospective study', *Pediatric Emergency Care*, 38(10), pp. e1641–e1645
102. Winkler, J., Piedade, G.S., Rubbert, C., Hofmann, B.B., Kamp, M.A. and Sloty, P.J. (2023) 'Cerebral perfusion changes in acute subdural hematoma', *Acta Neurochirurgica (Wien)*, 165(9), pp. 2381–2387.
103. Yaşar, S., Kırık, A. and Durmaz, M.O. (2020) 'Pediatric head traumas: A different perspective', *Turkish Journal of Trauma and Emergency Surgery*, 26(5), pp. 765–768.
104. Yuh, E.L., Mukherjee, P., Lingsma, H.F., Yue, J.K., Ferguson, A.R., Gordon, W.A., Valadka, A.B., Schnyer, D.M., Okonkwo, D.O., Maas, A.I., Manley, G.T. and TRACK-TBI Investigators (2013) 'Magnetic resonance imaging improves 3-month outcome prediction in mild traumatic brain injury', *Annals of Neurology*, 73(2), pp. 224–235
105. Zaitceva, E.S., Mamatkulov, A.D. and Akhadov, T.A. (2022). Computed tomography of traumatic brain injury in infants and young children (a literature review). *Medical Visualization*, 26(2), pp.39–57.
106. Zogg, C.K., Haring, R.S., Xu, L., Canner, J.K., AlSulaim, H.A., Hashmi, Z.G., Salim, A., Engineer, L.D., Haider, A.H., Bell, J.M. and Schneider, E.B. (2018). The Epidemiology of Pediatric Head Injury Treated Outside of Hospital Emergency Departments. *Epidemiology*, 29(2), pp.269–279.
107. Zorilă, A. L., Zorilă M. V., Marinaş, M.C., Ţolescu, R. Ş., Zorilă, G.L., Florou, C., Neamţu, M.C., Knieling, A., Busuioc, C.J. (2017) Evaluation of brain injuries in children deceased due to head trauma. *Rom J Morphol Embryol.*, 58(4): pp.1417-1428.



# LISTA LUCRĂRILOR ȘTIINȚIFICE PUBLICATE

## Articole publicate *in extenso* ca rezultat al cercetării doctorale

1. **Popescu, C.M.,** Marina, V., Munteanu, A., și Popescu, F. (2024) 'Acute computer tomography findings in pediatric accidental head trauma: a review', *Pediatric Health, Medicine and Therapeutics*, 15, pp. 231–241. [doi: 10.2147/PHMT.S461121](https://doi.org/10.2147/PHMT.S461121). PMID: 38882239; PMCID: PMC11179670. (Factor de impact =2, prim autor)

The screenshot shows the PubMed interface. At the top left is the PubMed logo. A search bar is present with a search button. Below the search bar are links for 'Advanced', 'Create alert', and 'Create RSS'. On the right, there is a 'User Guide' link. Below the search bar, it says 'Found 1 result for 38882239'. There are buttons for 'Save', 'Email', 'Send to', and 'Display options'. The main content area shows the article title 'Acute Computer Tomography Findings in Pediatric Accidental Head Trauma-Review' by Cristina-Mihaela Popescu, Virginia Marina, Anisoara Munteanu, and Floriana Popescu. It includes the journal name 'Pediatric Health Med Ther.', date '2024 Jun 11:15:231-241', and DOI '10.2147/PHMT.S461121'. There are buttons for 'Cite' and 'Collections'. The abstract is partially visible, starting with 'Head trauma in paediatric patients is a worldwide and constant issue. It is the number one cause for childhood mortality and morbidity. Children of all ages are susceptible to sustaining head trauma and the anatomical characteristics of the region put them in a high-risk category for developing severe traumatic brain injuries. Boys are more frequently victims of accidental head traumas, and their injuries are more severe than those encountered in girls. The mechanisms of the trauma are a...'. There are also social media share icons for X, Facebook, and LinkedIn.

2. **Popescu, C.M.,** Marina, V., Avram, G. și Cristescu Budala, C.L. (2024) 'Spectrum of magnetic resonance imaging findings in acute pediatric traumatic brain injury: a pictorial essay', *Journal of Multidisciplinary Healthcare*, 17, pp. 2921–2934. [doi: 10.2147/JMDH.S466044](https://doi.org/10.2147/JMDH.S466044). PMID: 38911614; PMCID: PMC11193985. (Factor de impact =3,3 , prim autor)

[Review](#) > [J Multidiscip Healthc.](#) 2024 Jun 19;17:2921-2934. doi: 10.2147/JMDH.S466044.  
 eCollection 2024.

## Spectrum of Magnetic Resonance Imaging Findings in Acute Pediatric Traumatic Brain Injury – A Pictorial Essay

Cristina-Mihaela Popescu<sup>1</sup>, Virginia Marina<sup>2</sup>, Georgiana Avram<sup>3</sup>, Carmen Laura Cristescu Budala<sup>3</sup>

Affiliations + expand

PMID: 38911614 PMCID: PMC11193985 DOI: 10.2147/JMDH.S466044

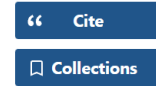
### Abstract

Head trauma (HT) in pediatric patients is the number one cause of mortality and morbidity in children. Although computer tomography (CT) imaging provides ample information in assessing acute traumatic brain injuries (TBIs), there are instances when magnetic resonance imaging (MRI) is needed. Due to its high sensitivity in diagnosing small bleeds, MRI offers a well-documented evaluation of

#### FULL TEXT LINKS



#### ACTIONS



#### SHARE



#### PAGE NAVIGATION

- Popescu, C.-M., Marina, V., Popescu, F. and Oprea, A. (2024) 'Electric scooter falls: the 2023–2024 experience in the Clinical Emergency Children’s Hospital in Galați', *Clinics and Practice*, 14(5), pp. 1818–1826. doi: [10.3390/clinpract14050145](https://doi.org/10.3390/clinpract14050145). (Factor de impact = 1,7 , prim autor)**

Search results

[Review](#) > [Clin Pract.](#) 2024 Sep 4;14(5):1818-1826. doi: 10.3390/clinpract14050145.

## Electric Scooter Falls: The 2023–2024 Experience in the Clinical Emergency Children's Hospital in Galați

Cristina-Mihaela Popescu<sup>1</sup>, Virginia Marina<sup>2</sup>, Floriana Popescu<sup>3</sup>, Andreea Oprea<sup>4</sup>

Affiliations + expand

PMID: 39311295 PMCID: PMC11417887 DOI: 10.3390/clinpract14050145

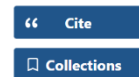
### Abstract

(1) Introduction: Since electric scooters were launched in 2017, they have become increasingly popular worldwide and a cause of childhood trauma. (2) Case reports: This paper has a double-fold purpose: it reports two cases of epidural hematomas and compares them with electric scooter-related

#### FULL TEXT LINKS



#### ACTIONS



#### SHARE

